

# ALTERACIÓN RADICULAR SUBCORONARIA EN 2 INDIVIDUOS DE ÉPOCA PREHISTÓRICA

Eduardo Chimenos Küstner\*; Bibiana Agustí Farjas\*\*

## RESUMO

*Os dentes são a única parte do esqueleto que mantém em contacto com o exterior o seu meio interno, durante a vida do indivíduo, separados apenas por uma lábil e complexa estrutura de inserção periodontal. Assim, com frequência são os dentes e seus ossos de suporte (a mandíbula é o mais resistente) os únicos restos conservados de indivíduos que povoaram a Terra no passado. Daí que em muita ocasiões sejam as estruturas esqueléticas mais apreciadas no estudo dos restos humanos. O objectivo principal deste trabalho consiste em apresentar ao leitor uma patologia odontológica rara, observada em dois indivíduos pertencentes ao jazigo pré-histórico conhecido como Les Encatades de Martís (Martís, Pla de L'Estany, Girona, Espanha). Para situar o leitor, descrevem-se alguns dos aspectos mais relevantes do jazigo.*

**Palavras-chave:** arqueología, paleodontología, paleopatología, prehistoria.

## ABSTRACT

*Subcoronal root alteration in 2 individuals of prehistoric time.*

*The teeth are the only part of the skeleton in contact with the outside of the body during the human life, with the only separation of the periodontal attachment. Furthermore, frequently are the teeth and their supporting bones (the mandible is the most resistant) the unique conserved remains of individual that populated the Earth in the past. So, often are the skeletal structures the most precious human remains to be studied. The objective of this work consists on presenting a rare dental pathology, founded in 2 individuals from the prehistoric site of "Les Encantades de Martís" (Girona, Spain). They are also described the most relevant aspects of the burial site.*

**Key-words:** : archaeology, paleodontology, paleopathology, prehistory

## INTRODUCCIÓN

Las publicaciones destinadas a ser leídas por los profesionales de la salud, odontólogos y estomatólogos en este caso, suelen contener información relativa a estudios sobre casos clínicos actuales, de pacientes vivos o recientemente fallecidos. Sin embargo, el estudio de restos humanos más antiguos, incluso prehistóricos, puede aportar datos muy interesantes, tanto de variaciones de la normalidad, como de diversos aspectos de la patología. De ello se ocupa una disciplina que cuenta ya con

más de 100 años de antigüedad, que es la Paleopatología. Algunos autores consideran a Rudolph Virchow (1821-1902) como el padre de dicha disciplina, mientras otros consideran a Sir Marc Armand Ruffer (1858-1917) como el "pionero de la paleopatología"<sup>1</sup>.

Los profesionales de la salud odontológica están particularmente capacitados para valorar, mejor que otros especialistas y expertos, muchos de los aspectos relacionados con la dentición humana, debido a su formación y experiencia clínica. Por otra parte, debe tenerse en cuenta que los dientes son la única parte del esqueleto que se mantiene en contacto con el

\*Facultad de Odontología, Universidad de Barcelona

\*\*Facultad de Historia, Universidad de Girona



exterior de su medio interno, durante la vida del individuo, separados tan sólo por una lábil y compleja estructura de inserción periodontal. Asimismo, con frecuencia son los dientes y sus huesos de soporte (la mandíbula es el más resistente) los únicos restos conservados de individuos que poblaron la tierra en el pasado. De ahí que en muchas ocasiones sean las estructuras esqueléticas más preciadas en el estudio de los restos humanos. Sin embargo, no debe ignorarse que un buen estudio antropológico exige la colaboración de diversos especialistas, que incluyan arqueólogos, biólogos y geólogos, por citar tan sólo algunos, que trabajen de forma coordinada e intercambien sus respectivos conocimientos. Sólo de esa forma pueden lograrse resultados satisfactorios que ayuden a comprender el conjunto de datos aislados recopilados y se pueda reconstruir, con la mayor aproximación, cuál fuera la situación real que envolviera al individuo o a la población estudiados.

El objetivo principal de este trabajo consiste en presentar al lector una patología odontológica rara, observada en 2 individuos pertenecientes al yacimiento prehistórico conocido como Les Encantades de Martís (Martís, Pla de l'Estany, Girona, España).

## DESCRIPCIÓN DEL YACIMIENTO

El yacimiento tiene un carácter exclusivo de depósito funerario durante un largo período prehistórico. Se trata de una grieta profunda (aproximadamente unos 13 m de largo, unos 4 m ancho y 3 m de profundidad) a la que se accede por un corredor estrecho que se abre en la orilla derecha del río Fluvià, en un trecho en el que el curso fluvial se estrecha en un desfiladero, en el término municipal de Martís (Girona, España) (figura 1). El substrato geológico es travertino, una formación calcárea que contiene depósitos orgánicos, muy común en la zona.

La entrada actual se efectúa desde lo alto del desfiladero, si bien puede no ser la entrada original. En los años 50, el Dr. Corominas, médico general de Serinyà, localizó esta entra-



Fig. 1- La entrada del yacimiento, en su estado actual. Sus descubridores retiraron las piedras y la tierra que la bloqueaban y la mantenían invisible, mimetizada entre la vegetación.

da bloqueada con piedras y, una vez retiradas, descubrió los restos acumulados en el depósito. Él mismo, dirigiendo a un grupo de obreros, llevó a cabo la excavación durante algunas campañas, registrando los hallazgos en un cuaderno que se conserva en el Museo Comarcal de Banyoles (Girona, España). A partir de sus dibujos y anotaciones, el conservador del museo, Josep Tarrús, pudo almacenar los restos de manera organizada, según los distintos sectores de la grieta y las profundidades a las que aparecieron.

El estudio de los materiales arqueológicos<sup>2,4</sup> y antropológicos<sup>5,6</sup> han puesto de manifiesto, por una parte, el carácter funerario que tuvo siempre el recinto y, por otra, la constatación de que los materiales no aparecieron dispuestos según una estratigrafía simple y ordenada, sino que la topografía en fuertes pendientes de la grieta y su uso continuo habían favorecido la mixtificación de los restos de distintos períodos. Los objetos arqueológicos corresponden a ofrendas



funerarias (recipientes cerámicos, cuchillos y puntas de flecha de sílex, azuelas y otros utensilios de piedra pulida) y objetos de vestuario y adorno personal, formados básicamente por colgantes en concha, perlas de hueso o piedras duras y botones prismáticos perforados en hueso (figura 2).

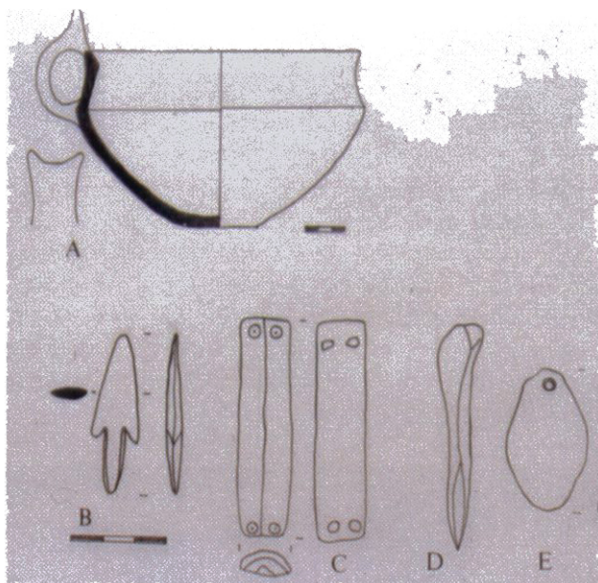


Fig. 2- Algunos de los objetos arqueológicos hallados en el yacimiento (según Toledo). A. Vaso cerámico con asa en apéndice de botón, B. Punta de flecha en hueso, C. Botón prismático de hueso con perforación en V, D. Punzón sobre hueso de conejo, E. Colgante sobre concha.

Se reconocen cuatro fases de utilización, que corresponden a períodos prehistóricos sucesivos: Neolítico Antiguo y Medio (unos 5000 años de antigüedad), Neolítico Final – Calcolítico (4200 años), Bronce Medio (3500 años) y Bronce Final (3100 años).

La aparición de los restos esqueléticos desarticulados y mezclados supuso que los estudios antropológicos realizados partieran, bien del estudio de los restos craneales mejor conservados<sup>5</sup>, bien del estudio del conjunto de restos odontológicos y de una muestra ósea seleccionada<sup>6</sup>.

La distribución de la población en grupos de edad responde a dos grupos importantes que concentran la mayoría de la población: por una parte el grupo de individuos adultos (47%) y por otra el grupo infantil, que comprende entre 1-10 años de edad (35%). Según parece, el grupo que mayor supervivencia presenta es el

de los jóvenes entre 10 y 20 años. La escasa presencia de neonatos puede responder a causas rituales y no corresponder a la realidad poblacional (figura 3).

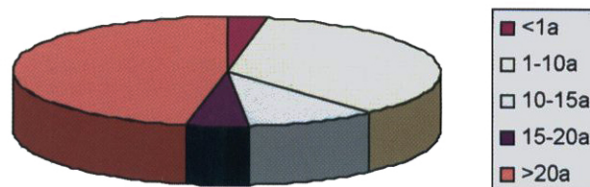


Fig. 3- Distribución por edades de la muestra poblacional estudiada (en años).

### Estudio de los restos odontológicos

El material objeto de este trabajo consiste en fragmentos mandibulares de 2 individuos, uno infantil, de 10-11 años de edad, y otro adulto.

En el individuo infantil (nº 26, hallado en la cota de 220-240 cm) se observa un “escalón” entre la corona y la raíz, con protrusión hacia lingual de ésta respecto a aquélla, afectando al molar 3.6, pero no así al molar deciduo remanente (7.5) (figuras 4 a 6).

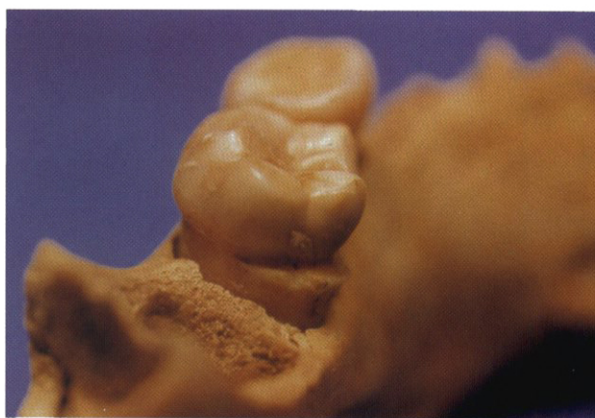

Fig. 4- Fragmento mandibular de un individuo infantil, de 10-11 años de edad. Se conservan in situ los dientes 3.6 y 7.5, habiéndose perdido póstumamente los dientes 3.4 y 3.7, que no habrían completado su erupción. En el molar definitivo (3.6) se observa, desde distal, un “escalón” radicular, por debajo de la línea amelocementaria (LAC), tal vez debido a una displasia de la raíz.

En el individuo adulto (nº 61, hallado en la cota de 120-140 cm) se conservan dos molares (3.8 y 3.7). En el 3.8 se aprecia un “escalón” subcoronario, similar al descrito en el individuo infantil, que rodea casi completamente el perímetro del



molar. En la cara vestibular del 3.8, por encima del escalón, se desarrolló una caries profunda. La relación corona-raíz del 3.7 también está alterada, pero no de forma tan marcada como en el 3.8. El 3.7 presenta también una caries vestibular profunda (figuras 7 y 8).

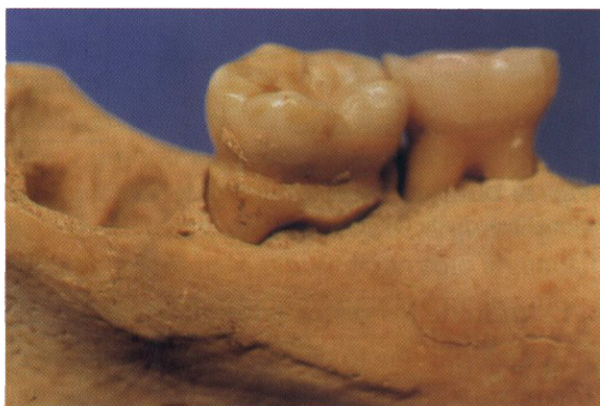

Fig. 5- Visión lingual del mismo fragmento mandibular de la figura 4. Obsérvese de nuevo el "escalón" que presenta el 3.6, por debajo de la LAC.

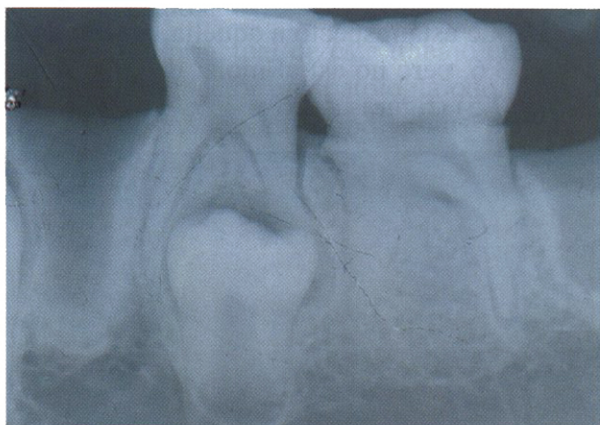


Fig. 6- Radiografía periapical del fragmento anterior. En ella se observan los gérmenes no erupcionados de los dientes 3.3 y 3.5 (sin anomalías detectables) y los dientes 3.6 (se distingue el "escalón") y 7.5 (sin alteraciones). Los alvéolos de los dientes 3.4 y 3.7 sugieren que estos dientes (perdidos de forma póstuma) no habrían concluido su formación del ápice, ni su erupción.

El hecho de encontrar esta alteración en 2 individuos del mismo yacimiento hace pensar que pudieran tener alguna relación de parentesco (consanguinidad). En la literatura revisada no hemos hallado antecedentes de patología similar<sup>7,8</sup>, si bien pensamos que podría tratarse de algún tipo de displasia radicular, que, al parecer, tan sólo afecta a la dentición permanente.

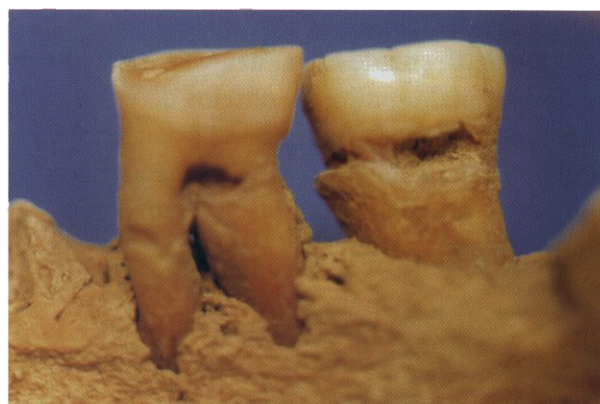


Fig. 7- Fragmento mandibular de un individuo adulto, en la que se conservan los molares 3.7 y 3.8. En esta perspectiva se observan sus caras vestibulares, apreciándose una discreta alteración (¿dilaceración?) en la raíz del 3.7, así como una caries radicular, por debajo de la línea amelocementaria (LAC). El 3.8 presenta una alteración radicular en forma de "escalón", similar a la del individuo infantil, que también favoreció el desarrollo de una caries por debajo de la LAC.



Fig. 8- Perspectiva lingual del mismo fragmento de la figura 7. Obsérvese la dilaceración radicular en el 3.7 y el "escalón" displásico en el 3.8, cuya raíz circunda. La pérdida póstuma de los demás dientes impide conocer si también podrían presentar esta anomalía.

En el ámbito antropológico y forense se recurre a la integración e interpretación de los datos que proporciona el estudio del esqueleto. La dentición y su soporte óseo proporcionan una información muy variada y completa de diversos aspectos de la vida del individuo, que contribuyen al diagnóstico de variables individuales (edad, sexo y patología) y su proyección poblacional (como las relaciones filogenéticas, ciertas situaciones epidemiológicas y la dieta)<sup>9</sup>. Los casos expuestos en este trabajo son un ejemplo más de la aportación de la Paleodontología a la investigación en tales ámbitos y de la importancia de la colaboración

con otras áreas del conocimiento, representadas en esta ocasión por la Arqueología.

## BIBLIOGRAFÍA

- 1 - Campillo D. Paleopatología. Los primeros vestigios de la enfermedad (1ª parte). Barcelona: Fundación Uriach 1838, Colección Histórica de Ciencias de la Salud, 1998.
- 2 - Toledo A. La utilització de les coves des del Calcolític fins al Bronze Final al N.E. de Catalunya (2.200-650 a.C.) Tesis doctoral. Universidad Autónoma de Barcelona, 1990.
- 3 - Tarrús J. El paratge del Reclau Viver (Serinyà) del Neolític Antic al Bronze Final. Quaderns del Centre d'Estudis Comarcals de Banyoles 1986; vol. I: 239-262.
- 4 - Rueda JM. La indústria òssia d'Encantades de Martís. Quaderns del Centre d'Estudis Comarcals de Banyoles 1986; vol. II: 9-22.
- 5 - Turbón D. Antropología de Catalunya en el II milenio. Barcelona: Ediciones de la Universidad de Barcelona, 1981.
- 6 - Agustí B. Els rituals funeraris en el període Calcolític-Bronze Final al Nord-est de Catalunya. Tesis doctoral. Universidad de Girona, 1999.
- 7 - Nadal-Valldaura A. Patología dentaria. Barcelona: Ediciones Rondas, 1987.
- 8 - Kelley MA, Larsen CS (eds.). Advances in Dental Anthropology. New York: Wiley-Liss, 1991.
- 9 - Chimenos E, Safont S, Alesan A, Alfonso J, Malgosa A. Propuesta de protocolo de valoración de parámetros en Paleodontología. Gaceta Dental 1999; 102: 44-52.