

# Cementoblastoma da Mandíbula - Caso Clínico

Nuno Maia Barbosa\*, Fernando Cunha\*\*, Manuel Leite\*\*\*, Hernâni Pinharanda\*\*\*\*

**Resumo:** O cementoblastoma é um tumor odontogénico benigno intimamente associado à raiz dos dentes.

No Serviço de Anatomia Patológica do Hospital de S José existe um único caso documentado de cementoblastoma benigno nos últimos cinco anos.

Atendendo à sua raridade, descreve-se o caso de um jovem de 17 anos com diagnóstico de cementoblastoma benigno da mandíbula, seguido de uma breve revisão da literatura.

**Palavras-Chave:** Tumor Odontogénico; Cementoblastoma Benigno; Cimento

**Abstract:** Cementoblastoma is a benign odontogenic tumour intimately associated with the roots of teeth.

During the last five years, only one cementoblastoma was documented in the Pathology Department of Hospital de São José, in Lisbon.

We report an unusual case of a 17 years-old young man with a benign jaw cementoblastoma and we perform a brief review of the literature on the subject.

**Key-words:** Odontogenic Tumor; Benign Cementoblastoma; Cement

(Barbosa NM, Cunha F, Leite M, Pinharanda H. Cementoblastoma da Mandíbula - Caso Clínico. Rev Port Estomatol Cir Maxilofac 2004;45:149-153)

\* Interno do 6º Ano do Serviço de Cirurgia Maxilofacial do Hospital S. José, Lisboa

\*\* Assistente Hospitalar do Serviço de Anatomia Patológica do Hospital S. José, Lisboa

\*\*\* Assistente Hospitalar Graduado do Serviço Cirurgia Maxilofacial do Hospital S. José, Lisboa

\*\*\*\* Director do Serviço de Cirurgia Maxilofacial do Hospital S. José, Lisboa

## INTRODUÇÃO

O cementoblastoma benigno (cementoblastoma, cementoma verdadeiro) foi descrito por Norberg<sup>(1)</sup> em 1930, encontrando-se actualmente classificado na WHO Histological Typing of Odontogenic Tumors (1992) como um tumor benigno odontogénico ectomesenquimatoso com ou sem inclusão de epitélio odontogénico<sup>(1)</sup>.

Trata-se de uma entidade rara sendo a incidência estimada inferior a um caso por milhão por ano<sup>(2)</sup>, compreendendo bem menos de 1% de todo os tumores odontogénicos<sup>(3)</sup>. No Serviço de Anatomia Patológica do Hospital de São José não

existem registos de outros casos de cementoblastoma nos últimos cinco anos, para além do relatado neste artigo.

## CASO CLÍNICO

Um jovem do sexo masculino de 17 anos de idade, caucasiano, saudável e sem antecedentes pessoais ou familiares relevantes, foi referenciado à consulta de Cirurgia Maxilofacial do Hospital de S. José, em Lisboa, pelo seu Médico Dentista, por tumefacção do lado direito da mandíbula. A história revelou uma tumefacção mandibular à direita, de crescimento insidioso, progressivo e

indolor, com um ano de evolução. Ao exame objectivo da cavidade oral observava-se tumefacção da mandíbula, no ramo horizontal direito, de consistência pétreo e indolor ao toque. A mucosa apresentava-se com lesões eritoplásticas e friável ao toque (Figura 1). Ausência de mobilidade de todos os dentes, os quais apresentavam testes de sensibilidade positivos, com excepção do 46. A sensibilidade do nervo mentoniano ipsilateral encontrava-se conservada. O restante exame objectivo efectuado não apresentava quaisquer outras alterações.

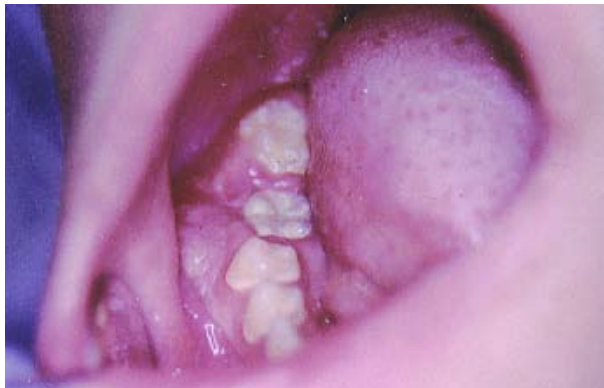

Figura 1 - Observação intra-oral

A ortopantomografia efectuada mostrou lesões de hiperdensidade central irregular radiopaca, estendendo-se e envolvendo parcialmente as peças dentárias 45 e 47 e obliterando os pormenores radiológicos da raiz de 46, a qual esboçava uma ligeira reabsorção radicular (Figura 2). Na periferia, em algumas áreas, a lesão estava rodeada por zonas de radiolucência. Existia deslocamento do canal mandibular no sentido caudal. Não se encontraram sinais de outras lesões fibro-ósseas, quer na maxila quer na mandíbula.

A Tomografia Axial Computadorizada (TAC) da mandíbula efectuada revelou a existência de uma lesão expansiva do ramo horizontal direito, de centro heterogéneo, com 3 cm de diâmetro transversal, rodeado por um halo radioluciente (Figura 3).

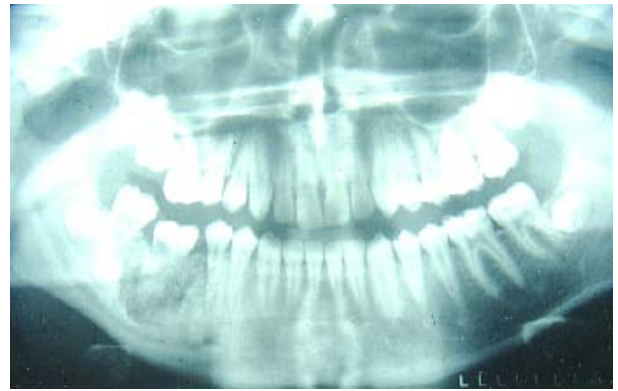

Figura 2 - Ortopantomografia inicial

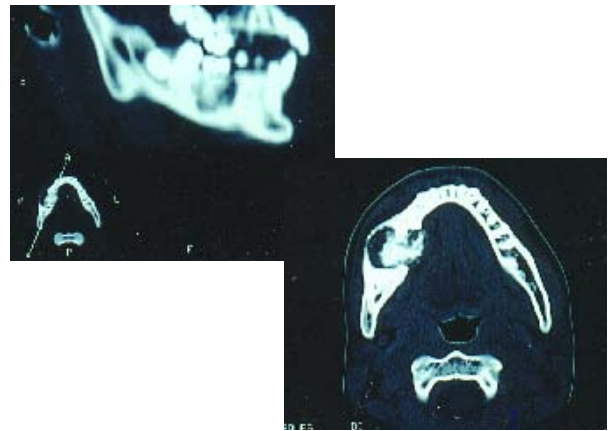
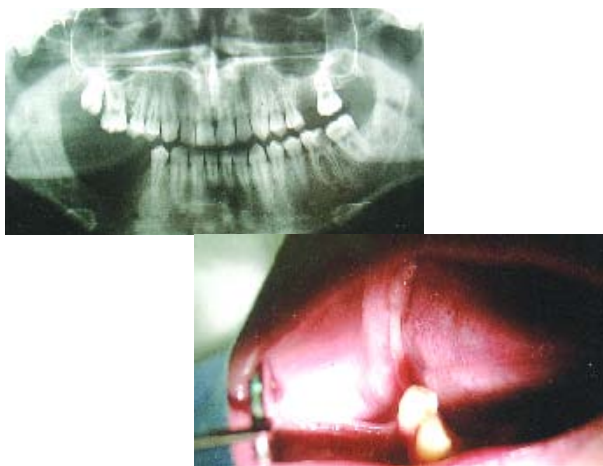


Figura 3 (A e B) - Tomografia computadorizada da Mandíbula (cortes sagital e axial)

Foi efectuada biopsia da lesão, que revelou tecido osteocementoso sugestivo de osteoblastoma ou de cementoblastoma. Não foram detectados sinais histológicos sugestivos de malignidade.

Sob anestesia geral, efectuou-se a exérese da lesão, mediante abordagem intra-oral com encerramento directo. Na maior parte das áreas, a lesão foi facilmente destacada, enquanto que noutras o osso mandibular circundante encontrava-se muito aderente, tendo que ser removido separadamente.

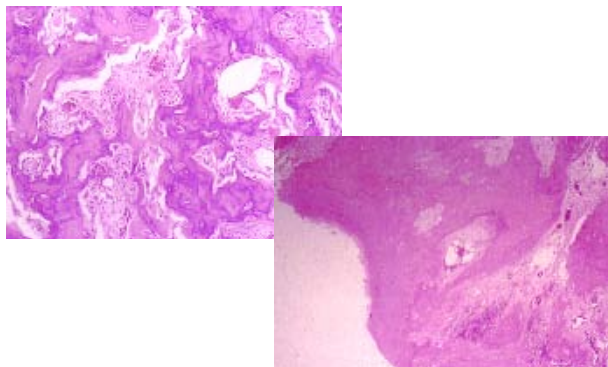
O pós-operatório decorreu sem intercorrências, verificando-se no entanto hipostesia transitória do nervo dentário inferior direito que reverteu ao fim de 6 meses. Na última consulta de revisão efectuada a este doente (aos 3 anos de evolução pós cirurgia) não existiam sintomas ou sinais de recidiva (Figura 4).



**Figura 4** - Ortopantomografia e aspecto intra-oral aos 3 anos de evolução pós-cirurgia

No estudo anatomopatológico da peça operatória documentou-se histologicamente a relação do tumor com a raiz dentária. A neoplasia era bem limitada e a sua parte central era constituída por uma substância amorfa, basófila, com múltiplas linhas de padrão pagetóide. A periferia do tumor apresentava um estroma ricamente vascularizado, na espessura do qual existiam múltiplos osteoblastos, com citoplasma abundante e núcleo proeminente. Documentou-se a produção de uma substância eosinófila tipo osteóide por estes elementos celulares associados a múltiplas células multinucleadas (Figura 5).

A conjugação da história clínica com os exames radiográficos e a histologia da peça operatória permitiu confirmar a hipótese diagnóstica de Cementoblastoma Benigno.



**Figura 5 (A e B)** - Exame histológico da peça operatória (regiões central e periférica) - coloração hematoxilina-eosina

## DISCUSSÃO E CONCLUSÕES

O cementoblastoma é um tumor caracterizado pela formação de tecido cementoso calcificado que se deposita na raiz dos dentes. O cimento é um tecido especializado de tipo conectivo, mineralizado, que recobre toda a superfície da raiz dos dentes e tem como principal função permitir a ancoragem das fibras de colagénio do ligamento periodontal e do tecido conectivo gengival<sup>(4)</sup>. Como tecido, o cimento possui características únicas: ausência de enervação, de irrigação sanguínea e de drenagem linfática directas. Além disso, ao contrário do osso, cresce de forma contínua ao longo de toda a vida, sem que haja um processo de remodelação. O cimento geralmente é considerado como tendo características similares ao osso, no entanto têm funções diferentes. A renovação metabólica lenta do cimento humano e os procedimentos laboriosos necessários para estudar as suas propriedades dificultam a investigação dos mecanismos celulares e moleculares da cementogénese. A origem das células responsáveis pela deposição de cimento (cementoblastos) mantém-se ainda controversa<sup>(5)</sup>. Pensa-se, no entanto, que os cementoblastos derivam de células progenitoras do folículo dentário, que origina o ligamento periodontal. As células primitivas mesenquimatosas do ligamento periodontal diferenciam-se em cementoblastos, osteoblastos e fibroblastos. Os cementoblastos sintetizam a matriz orgânica (cementóide), que se deposita na dentina das raízes dentárias em formação, antes de se tornar mineralizado. Os osteoblastos do ligamento periodontal são responsáveis pela formação dos feixes de revestimento ósseo do alvéolo dentário. As fibras de colagénio produzidas pelos fibroblastos do ligamento periodontal ficam inseridas

no tecido cementóide, em ângulos rectos na superfície da raiz dos dentes. O cimento calcificado é maioritariamente acelular, excepto no terço apical da raiz, onde incorpora cementoblastos. No ligamento periodontal normal é comum encontrar pequenas massas arredondadas intensamente basofílicas e calcificadas, a que se dá o nome de cementículos, e que são produzidos por cementoblastos nesta localização<sup>(6)</sup>.

O cementoblastoma é um tumor odontogénico raro que ocorre tipicamente em jovens com idade inferior a 30 anos, podendo surgir em qualquer idade<sup>(7)</sup>. Não parece existir diferença significativa na distribuição dos casos entre os sexos (apesar de uma ligeira predisposição para o sexo feminino), apesar de existirem algumas contradições nas séries descritas<sup>(3)</sup>.

A mandíbula é de longe a localização mais comum desta entidade, sendo que 90% destes tumores surgem na região molar ou pré-molar. Eversole<sup>(8)</sup> chamou atenção para este facto intrigante, tendo afirmado que a preferência do tumor por esta localização "is indeed a mystery". Existem na literatura casos descritos de lesões envolvendo dentes decíduos e lesões bilaterais<sup>(9)</sup>.

A clínica destes tumores é geralmente pobre, sendo característico um crescimento lento condicionando tumefacção da região afectada, que ao longo do tempo poderá atingir dimensões consideráveis. A dor (geralmente descrita como uma dor tipo "dor de dentes") ocorre em mais de 50% dos casos e permite distingui-lo de outros tipos de tumores odontogénicos. Os dentes afectados podem ter testes de sensibilidade positivos.

A imagem radiográfica deste tumor é patognomónica, revelando uma massa radiopaca central, que na maioria das vezes oblitera os

detalhes radiográficos da raiz dos dentes, envolvida por um fino halo radiolucido periférico. Nos tumores de dimensões consideráveis pode ocorrer expansão da cortical, sem invasão ou destruição da mesma, e desvio da raiz dos dentes adjacentes.

Macroscopicamente, o tumor apresenta-se como uma massa que faz corpo com o terço apical do dente afectado. Histologicamente, pode observar-se um trabeculado grosso depositado sobre a raiz do dente (que poderá estar intacta ou reabsorvida). O cimento formado é intensamente basofílico e mostra numerosas linhas irregulares que se assemelham ao osso na doença de Paget (linhas "Paget-like"). As trabéculas de cimento são circundadas por cementoblastos produtores, tecido fibroblástico com numerosos vasos dilatados e células multinucleadas gigantes ("osteoclastos-like") estão presentes entre as bandas calcificadas. Projecções de colunas de matriz não calcificada (cementoide) interseptadas por tecido de fibrovascular estão presentes na periferia da massa calcificada. Esta zona pode corresponder à periferia radiolucida descrita nas imagens radiográficas.

Sem a clínica e os exames radiológicos sugestivos, os campos mais periféricos do tumor poderão erroneamente ser interpretados como se de um osteoblastoma se tratasse. No entanto, apesar do osteoblastoma poder crescer de forma a envolver a raiz dos dentes adjacentes, este tumor não se origina do cimento da superfície da raiz do dente. pelo que não está aderente a este. O cementoblastoma benigno faz também diagnóstico diferencial com a displasia cementosa periapical, o fibroma ossificante, o fibroma cementoso, a osteomielite esclerosante crónica, o osteoma osteóide e o osteossarcoma<sup>(10)</sup>.

Dado tratar-se de um tumor com um potencial de crescimento ilimitado, o tratamento mais indicado parece ser a excisão total do tumor e do dente a ele associado. No entanto, existem vários relatos de tratamento mais conservador para tumores de reduzidas dimensões, mediante tratamento endodôntico do dente afectado, apicectomia do mesmo e remoção do tumor. A recorrência após qualquer um destes tratamentos é pouco comum e quando ocorre deve-se provavelmente à incompleta excisão<sup>(11)</sup>.

A apresentação clínica deste caso foi clássica (apesar da extensão da lesão). A evolução clínica manteve-se de acordo com o que se encontra descrito na literatura, sendo que o interesse deste

caso reside na sua raridade. Numa revisão de 706 casos de tumores odontogénicos Regezi *et al.*<sup>(12)</sup> encontraram apenas um caso de cemento-blastoma. Em 1994, Ulmansky *et al.*<sup>(3)</sup> reviram a literatura mundial dos 63 anos anteriores, tendo identificado 71 casos documentados, incluindo cinco novos observados por ele próprio. Nos ficheiros da Temple University Oral Pathology Laboratories foram identificados quinze casos de cemento-blastoma, num universo de um vasto número de biopsias da cavidade oral. No Serviço de Anatomia Patológica do Hospital de São José não existe qualquer outro registo de cemento-blastoma benigno nos últimos 5 anos.

## BIBLIOGRAFIA

1. Norberg O. Zur Kenntmis der Dysontogenetischen Geschwulste der Kieferknochen. Vjschr Zahnheilk 1930; 46: 321
2. Kramer IRH, Path FRC, Pindborg JJ, Shear M. The WHO Histological Typing of Odontogenic Tumors. Cancer 1992 70(12): 2988-93
3. Ulmansky M, Hensen EH, Praetorius F, Haque MF. Benign cemento-blastoma: A review and five new cases. Oral Surg Oral Med Oral Pathol 1994; 77: 48-55
4. Lekie P, McCulloch CAG. Periodontal ligament cell populations: the central role of fibroblasts in creating unique tissue. Anat Rec 1996; 245: 327-341
5. Arzate H, Perez MAA, Mendonza MEA, Fregoso OA. Human cemento tumors cells have different features from human osteoblastic cells in vitro. J Periodontal Res 1998; 33:249-258
6. Samir K, Mofty E. Cemento ossifying fibroma and benign cemento-blastoma 1999; 16(4):302-307
7. Corio RL, Crawford BE, Schaberg SJ. Benign cemento-blastoma. Oral Sur Oral Med Oral Pathol 1976; 41: 524-30
8. Eversole LR, Sabes WR, Dauchess VG. Benign cemento-blastoma. Oral Surg Oral Med Oral Pathol 1973; 36:824-30
9. Jelic JS, Loftus MJ, Miller AS, Cleveland DB. Benign cemento-blastoma: report of unusual case and analysis of 14 additional cases. J Oral Maxillofacial Surg 1993; 51: 1033-1037
10. Berwick JE, Gerardo FM, Berkeland ME. Benign cemento-blastoma. A case report. J Oral Maxillofa Surg 1990; 48:208-211
11. Biggs JT, Bennati FW. Surgically treating a benign cemento-blastoma while retaining the involving tooth. JADA 1995; 128: 1288-1290
12. Regesi JA, KerrDa, Courtney RM. Odontogenic tumors: Analysis of 706 cases. J Oral Surg 1978; 36: 771-776