CERATOCISTO ODONTOGÉNICO - CASO CLÍNICO -

JOSÉ NAZARENO GIL*; LEVY HERMES RAU**; RAFAEL MANFRO***; GIOVANNI GASPERINI***; CRISTIAN DUNKER****; MURILLO CHIARELLI****

RESUMO

Ceratocisto Odontogénico é um cisto que se origina a partir de remanescentes epiteliais odontogénicos. Este cisto possui características próprias, natureza de crescimento, atingindo grandes dimensões sem se manifestar clinicamente, tendo potencial de recidiva. Apesar disso é comum o clínico ter dificuldade para diferencia-lo dos demais cistos odontogénicos frequentes como o cisto residual. Os autores descrevem um caso clínico onde fazem diagnóstico diferencial com cisto residual e discutem também suas características clínicas, histologias, prognóstico e as opções de tratamento.

Palavras-chave: Ceratocisto, Cisto, Cisto Odontogénico

ABSTRACT

Odontogenic keratocyst is a cyst that arises starting from remainders epithelial odontogenic. This cyst possesses own characteristics, growth nature, reaching great dimensions without manifesting clinically, tends recurrence potential. In spite of that it is common the doctor to have difficulty for you differentiate him/it of the other cysts frequent odontogenic as the residual cyst. The authors describe a clinical case where makes differential diagnosis with residual cyst and they also discuss their clinical characteristics, histology, prognostic and the treatment options.

Key-words: Keratocyst, Cyst, Odontogenic Cyst

INTRODUÇÃO

Com provável origem a partir dos remanescentes epiteliais odontogénicos, o ceratocisto apresenta características histológicas particulares. Primeiramente descrito por Mikulicz em 1876, que relatou as suas características clínicas. Logo Philipsen, introduziu o termo ceratocisto, em 1956. Pindborg & Hansen, definiu a histológia, em 1963.

Diversos autores concordam que este cisto represente um tipo específico de cisto odontogénico não inflamatório, provavelmente originado na lâmina dental e com natureza agressiva elucidada pela microscopia e crescimento independente.

Alto potencial de recidiva, atingindo grandes proporções sem se manifestar clinicamente,

*Doutor e Mestre em Cirurgia e Traumatologia Bucomaxilofacial / Chefe do serviço de Cirurgia e Traumatologia Bucomaxilofacial – Hospital Universitário - Universidade Federal de Santa Catarina.

**Especialista em Cirurgia e Traumatologia Bucomaxilofacial – Hospital Universitário - Universidade Federal de Santa Catarina / Professor de Patologia Oral da Universidade Regional de Blumenau.

*** Residente do Serviço de Cirurgia e Traumatologia Bucomaxilofacial – Hospital Universitário - Universidade Federal de Santa Catarina.

****Acadêmico do curso de graduação em Odontologia da Universidade Federal de Santa Catarina / Estagiários do Núcleo de Cirurgia e Traumatologia Bucomaxilofacial – Hospital Universitário - Universidade Federal de Santa Catarina.

dificultando o seu diagnóstico e tratamento.

Neste trabalho, os autores têm por objetivo mostrar as características clínicas, radiográficas e histológicas, os métodos de tratamento e prognóstico do ceratocisto odontogénico, que faz diagnóstico diferencial com cisto residual, através de um relato de caso clínico.

RELATO DE CASO

O paciente A.J.C., 30 anos, sexo masculino, leucoderma, compareceu ao ambulatório de Cirurgia e Traumatologia Bucomaxilofacial do Hospital Universitário (HU), da Universidade Federal de Santa Catarina (UFSC), encaminhado pelo seu cirurgião dentista com o diagnóstico inicial de cisto residual.

Ao exame clínico constatou-se ausência total dos elementos dentários. Apresentava aumento de volume por vestibular e oclusal na região dos elementos dentários 42 até 46. Com evolução de 3 anos, assintomático, com palpação óssea, crepitação papirácea e flutuante, dependendo da região palpada (Fig. 1).

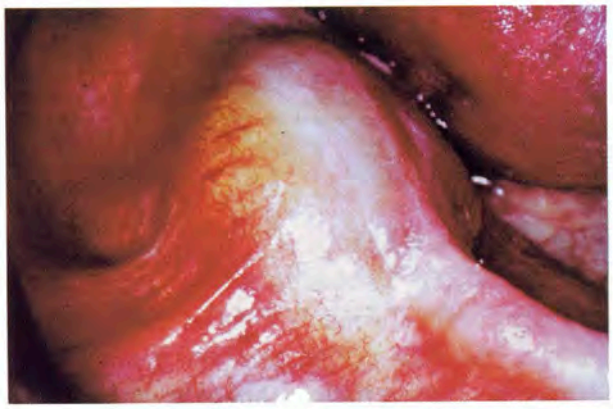

Figura 1 - Observar aumento de volume por vestibular e oclusal na região dos elementos dentais 42 até 46.

Ao exame radiográfico observou-se uma lesão radiolúcida, unilocular, com limites precisos, envoltos por fina linha radiopaca correspondente à osteogénese reacional, evidente em toda a lesão. As margens, distal e inferior, apresentavam lobulações. Ao Rx oclusal evidenciou-se expansão da cortical óssea vestibular (Figs 2 e 3).

Pela anamnese e exames pré-operatórios de rotina, mostraram boas condições de saúde do paciente, para realização do procedimento cirúrgico. Optamos pela enucleação cística.

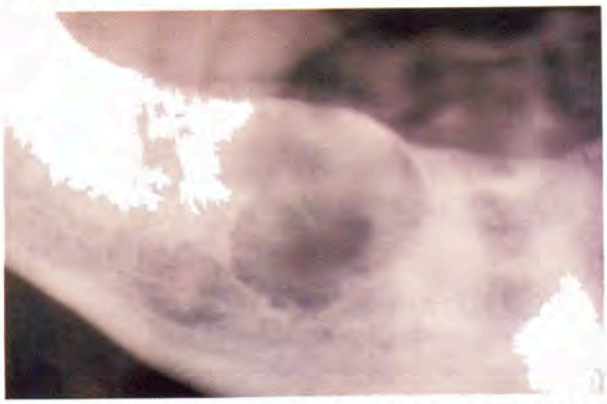

Figura 2 - Aspectos radiográfico da lesão evidenciando a margem lobulada.

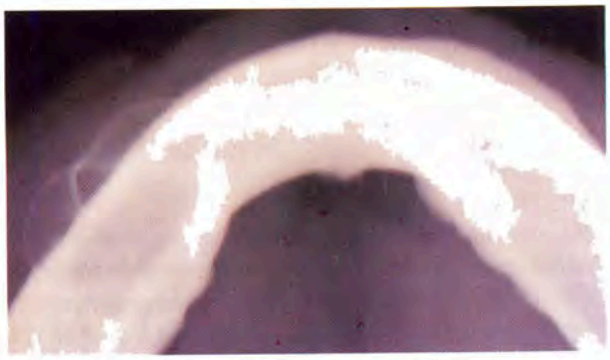

Figura 3 - Aspectos radiográfico da cortical óssea expandida por vestibular.

A cirurgia foi realizada sob anestesia local. Procedeu-se com uma incisão retilínea sobre o rebordo edêntulo da região do elemento 47 até 41, com escape anterior para melhorar o acesso cirúrgico, tendo cuidado com a emergência do nervo mentoniano afim de o não lesionar (Fig. 4).

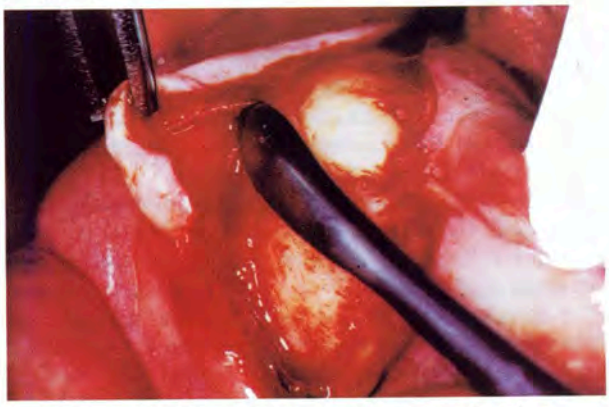

Figura 4 - Descolamento da mucosa alveolar

A lesão foi exposta e observou-se em certas áreas que a capsula da lesão estava desprovido

de cobertura óssea (flutuante a palpação), em outras, coberto por uma fina camada óssea crepitante (crepitação papirácea) e no restante da lesão uma grande cobertura óssea (óssea a palpação) (Fig. 5).

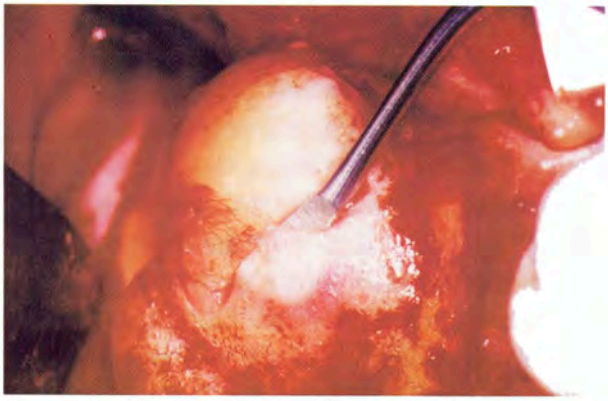

Figura 5 - Atentar para a ausência de cobertura ósseae em outras áreas a fina cobertura crepitante.

Iniciou-se o descolamento da lesão que facilmente se rompeu, expondo um material semipastoso branco-amarelado, compatível com ceratina, o que leva a pensar na hipótese de ceratocisto mais fortemente. A mesma foi removida de dentro da loca em dois fragmentos, sendo esta curetada posteriormente. A cortical óssea que se apresentava expandida e crepitácea foi fraturada em galho verde em direção ao interior da cavidade como intuito de reduzir o volume da mesma (Figs. 6 e 7).

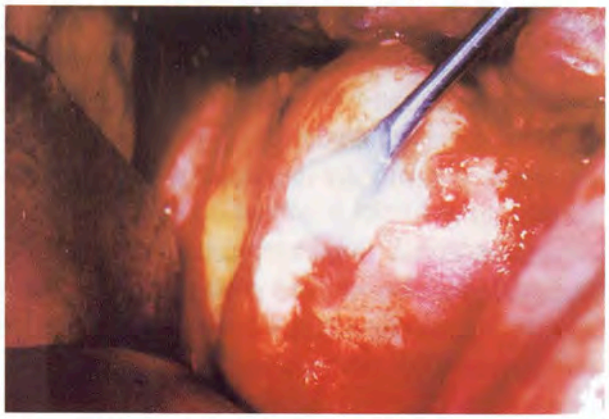

Figura 6 - Exposição de material branco/amarelado semipastoso compatível com ceratina.

Procedeu-se a sutura após completo preenchimento da loca cirúrgica com coágulo sanguíneo. O paciente apresentou um pós-operatório ausente de complicações. O diagnóstico de ceratocisto odontogénico foi confirmado pelo exame histopatológico. Procedeu-se o controle radiográfico pós-operatório após 3 meses, onde evidenciamos correcta reparação da loca cirúrgica (figs. 8, 9 e 10).

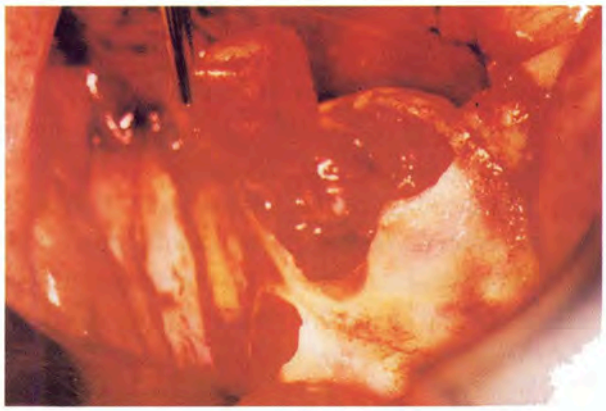

Figura 7 - Remosão da cápsula da lesão.

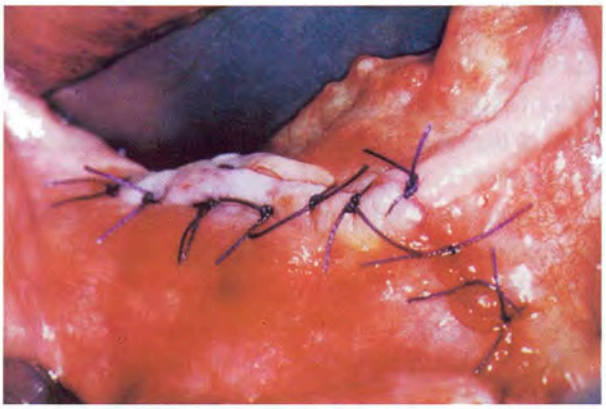

Figura 8 - Sutura da mucosa em pontos isolados

Figura 9 - Peça cirúrgica após enucleação.

Figura 10 - Aspecto radiográfico oclusal da cavidade em pós operatório de 3 meses. Atentar à cortical óssea vestibular em galho verde.

DISCUSSÃO

Apesar de não possuir origem definida, os autores [11,14], acham mais provável que o ceratocisto se origine de remanescentes epiteliais da lâmina dental, contrariando a hipótese que sugere a origem em células basais remanescentes do epitélio bucal [20].

O crescimento do ceratocisto difere do crescimento de outros cistos odontogénicos [1, 19, 21], por apresentar, além do crescimento por diferença de pressão osmótica/hidrostática, característica peculiar a todos os cistos, a proliferação intensa independente de suas células epiteliais. Apresenta uma evolução lenta e crescimento de cerca de 7 mm ao ano [9].

O Ceratocisto é um dos cistos mais frequentes e representa de 3% a 22% dos cistos odontogénicos [18]. A sua frequência só é menor que a do cisto periapical/residual e cisto dentígero [15].

Os ceratocistos podem ocorrer em todos os grupos etários, mas a maioria dos autores verificou que sua maior incidência na segunda e terceira décadas de vida, onde ocorre de 40 a 60% dos casos [3, 5, 9, 22, 24, 12, 14, 16, 27], tal como o caso discutido. Raramente, são observados abaixo de 10 anos [4, 5].

Relatos apontaram uma predileção do ceratocisto para o sexo masculino [4, 5, 9, 12, 14, 17, 22, 24, 27], sendo a localização preferencial a mandíbula, na região posterior, diferindo no caso apresentado.

De acordo com a literatura [3, 5, 9, 17, 18, 22], o ceratocisto odontogénico pode chegar atingir grandes dimenções, com pouco ou nenhum deslocamento dentário. A mucosa que recobre a região cística apresenta-se geralmente normal [1, 6, 22].

O ceratocisto odontogénico caracteriza-se radiograficamente por ser uma lesão grande, geralmente unilocular, apresentando as margens lobuladas ou onduladas, bem delimitada por osteogénese reacional, representada por fina linha radiopaca [5, 9, 16], conforme se apresentou no caso descrito, sendo multiloculares apenas 25% das lesões [4, 9, 18, 22]. Por normalmente não apresentar alterações clínicas, o diagnóstico clínico é casual [11, 13, 14].

O diagnóstico diferencial com outras lesões maxilares, dependendo de cada caso, inclui comumente o cisto dentígero, cisto residual, cisto periodontal lateral, cisto ósseo traumático e cisto ósseo aneurismático. No caso descrito, o cisto residual foi considerado como hipótese diagnóstica mais provável por a lesão estar presente num paciente que apresentava ausências dentárias, expansão óssea, bem como, pelo facto do cisto residual ser um cisto odontogénico de alta frequência, no entanto, o edentulismo presente há 10 anos e a presença da lesão há 3 anos possibilitam-nos a eliminação desta hipótese de diagnóstico. Quanto ao ceratocisto odontogénico, tendeu-se a esta hipótese pelo facto da lesão evidenciar margens lobuladas e pela frequência que acomete os maxilares.

No ceratocisto, aspira-se um líquido esbranquiçado ou até mesmo, tem-se uma punção negativa para líquido, pois pode haver só ceratina. No caso clínico, pela dimensão cística, havia grande quantidade de ceratina e ausência de líquido amarelo citrino. Esta situação não exclui outros cistos odontogénicos, mas é marcante no Ceratocisto odontogénico.

O tratamento do ceratocisto, assim como em outros cistos, pode ser realizado através da marsupialização e da enucleação com curetagem das paredes ósseas, associando-se ou não: a criocauterização e a cauterização com solução de Carnoy. Nas situações onde é possível executar a margem de segurança, pode ser realizado a remoção da mucosa sobrejacente envolvida [2, 4, 7, 8, 17, 18, 23, 24, 27].

Autores como Shear [18], acham incorreto o tratamento do ceratocisto por marsupialização, devido a natureza da lesão, por ser agressivo e ter crescimento independente. Todavia, outros mostraram ausência de recorrência em casos tratados por marsupialização [4].

Nos casos de ceratocistos pequenos, de margens regulares, em áreas de fácil acesso, como no caso apresentado, usualmente consegue-se uma enucleação total do cisto sem fragmentação da cápsula e neste caso, a possibilidade de recidiva é muito pequena [4, 18].

As características histológicas foram

primeiramente definidos por Pindborg [16], sendo elas: cápsula com fino revestimento epitelial fino, de espessura uniforme; camada espinhosa fina, que mostra uma transição direta da camada de células basais para a camada córnea; camada de células basais hipercromáticas, colunares ou cubóides, em paliçada; células basais que apresentam núcleos basófilos, polarizados, distantes da membrana basal; ausência de cristas epiteliais no conjuntivo; em 80% dos casos, o epitélio é paraceratinizado, estando comumente enrugada [10, 25]; ocasionalmente é ortoceratinizado; pode haver associação de orto e paraceratose; a união entre o epitélio e o conjuntivo é frágil, podendo estar separados em certas áreas; é comum se encontrar cistos satélites e/ou restos epiteliais no conjuntivo.

O prognóstico do ceratocisto é determinado pelas suas característica histológica, no caso de epitélio paraceratinizado, o seu prognóstico é sombrio, pois há uma maior possibilidade de recidivar, logo o ortoceratinizado será bom, pois as possibilidades de recidiva são escassas [3].

As recidivas normalmente ocorrem no primeiro e segundo anos pós-operatório. Elas vão depender da natureza da lesão e da técnica e/ou dificuldade cirúrgica. Relacionada a natureza da lesão podemos citar a alta atividade mitótica do epitélio e qualidade da ceratina. Outro factor que está relacionado com a recorrência é a frágil união entre o epitélio e o conjuntivo, que se fragmenta fácil durante sua remoção. Relacionado a cirurgia podemos citar a técnica utilizada, a localização do ceratocisto, a experiência e habilidade do cirurgião e a associação com raízes dentárias, como no caso descrito e/ou ao nervo alveolar inferior.

Apesar da dificuldade encontrada na conscientização dos pacientes, concordamos que o controlo durante 10 anos sugerido na literatura é a única maneira de observar a recorrência [4, 6, 9, 12, 14, 27].

BIBLIOGRAFIA

1- Ahlfors, E.; Larsson, A.; Sjogren, S. The odontogenic keratocyst: A benign cystic tumor. J Oral Maxillofac Surg 1984; 42(1): 10-19.

2- Bramley, P. A. The odontogenic keratocyst: an approach to treatment. Int J Oral Surg 1974; 3(5): 337-341.

3- Brannon, R. B. The odontogenic keratocyst: a clinicopatologic study of 312 cases. Part II histologic features. Int J Oral Surg 1977; 43: 233-255.

4- Brondum, N.; Jensen, V. J. Recorrence of keratocysts and decompression treatment. Oral Surg Oral Med Oral Pathol 1991; 72: 265-269.

5- Browne, R. M. The odontogenic keratocyst, histological features and their correlation with clinical behavior. Br Dent J 1971; 131: 249-259.

6- Crowley, T. E.; Kaugars, G. E.; Gunsolley, J. C. Odontogenic keratocysts: A clinical and histologic comparison of the parakeratin and orthokeratin variants. J Oral Maxillofac Surg 1992; 50: 22-26.

7- Ephros, H.; Lee, H. Treatment of a large odontogenic keratocyst using the Brosch Procedure. J Oral Maxillofac Surg 1991; 49: 871-874.

8- Foley, W. L.; Terry, B. C.; Jocoway, J. R. Malignant transformation of odontogenic keratocyst: Report of a case. J Oral Maxillofac Surg 1991; 49: 768-771.

9- Forssell, K.; Sorvari, T. E.; Oksala, E. A clinical and radiographic study of odontogenic keratocyst in jaws. Proc Finn Dent Soc 1974; 70: 121-134.

10- Forssell, K. et al. Microcysts and epithelial islands in primordial cysts. Proc Finn Dent Soc 1979; 75: 99-102.

11- Gil, J. N.; Rau, L. H.; Domingues, A. M. Ceratocisto Odontogênico – Contribuição para diagnóstico e tratamento. Rev Port Est Med Cir Maxilofac 1999; 40: 107-112.

12- Kakarantza-Angelopoulou, E.; Nicolatou, O. Odontogenic keratocyst. J Oral Maxillofac Surg 1990; 48: 593-599.

13- Laskin, D. M. Oral Maxillofac Surg. St. Louis: C. V. Mosby Company, 1 ed. v. 2, 1985.

14- Neville, B. W. et al. Patologia oral e maxilofacial: Rio de Janeiro. Guanabara Koogan, 1 ed. 1995.

15- Peled, M.; Kohn, Y.; Laufer, D. Conservative approach to unerupted teeth within cystic lesions in Gorlin's syndrome. Am J Orthod Dentofac Orhop 199; 99: 294-297.

16- Pindborg, J. J.; Hansen, J. Studies on odontogenic cyst epithelium. Clinical and roentgnologic aspects of odontogenic keratocysts. Acta Pathol Microbiol Scand 1963; 58: 283.

17- Shafer, W. G.; Hine, M. K.; Levy, B. M. Tratado de Patologia Bucal: Rio de Janeiro.

Guanabara Koogan, 4 ed. 1987.

18- Shear, M. Cistos da região bucomaxilofacial: São Paulo. Santos, 2 ed. 1989.

19- Stenman, G. ET AL. In vitro growth characteristic of human odontogenic keratocyst and dentigerous cysts. J Oral Pathol 1986; 15: 143-145.

20- Stoelinga, P. J. W.; Peters, J. H. A note on the origin of keratocyst of the jaws. Int J Oral Surg 1973; 2: 37-44.

21- Toller, P. A. Autoradiography of explants from odontogenic cyst. Br Dent J 1971; 131: 57-61.

22- Tommasi, A. F. Diagnóstico em Patologia Bucal: Porto Alegre. Artes Médicas, 2ed. 1989.

23- Voorsmit, R. A. C. A.; Stoelinga, P. J. W.; Van Hoelst, V. J. G. M. The management of keratocyst. J Maxillofac Surg 1981; 9: 228-236.

24- Wood, N. K.; Goaz, P. W. Diagnóstico diferencial das lesões bucais: Rio de Janeiro. Guanabara Koogan, 2ª ed. 1983.

25- Woolgar, J. A.; Rippin, J. W.; Browne, R. M. A comparative study of the clinical and histological features of recurrent and nonrecurrent odontogenic keratocyst. J Oral Pathol 1987; 16: 124-128.

26- Wisocki, G. P.; Sap, J. P. Scanning and transmission electron microscopy of odontogenic keratocyst. Oral Surg Oral Med Oral Pathol 1975; 40: 494.

27- Zachariades, N.; Papanicolay, S.; Triantafyllov, D. Odontogenic keratocyst. J Oral Maxillofac Surg 1985; 43: 177-182.