

## Osstell®: Frequência de Ressonância

Fernando Duarte\*, Carina Ramos\*\*

**Resumo:** A medição clínica da estabilidade do implante e osteointegração são parâmetros importantes para atingir o sucesso, sendo ainda bastante empíricos e subjectivos na sua essência. A estabilidade inicial ou primária de um implante, no tempo cirúrgico da sua colocação está relacionada com a presença de alguma mobilidade do implante, qualidade óssea (classificada numa escala de 0-4) de acordo com o grau de densidade óssea e experiência do cirurgião na preparação do leito receptor.

Após formação óssea na interface implante-tecido, o grau de estabilidade ou osteointegração é por vezes verificado por percussão no implante com um instrumento, nomeadamente cabo do espelho, tentando observar qualquer tipo de movimento no implante. Embora se tratem de técnicas mundialmente praticadas, existe em termos de literatura pouco suporte destes conceitos. Verifica-se, claramente a necessidade de um método de quantificação da estabilidade dos implantes. Este método poderá permitir que a qualidade óssea e a estabilidade primária do implante sejam mensuráveis aquando da cirurgia, providenciando uma medição de linha base que indique um período de cicatrização apropriado.

Um método não invasivo para quantificação da estabilidade primária do implante foi recentemente descrito por Meredith e colaboradores, com o desenvolvimento de um equipamento designado por Osstell® que mede a frequência de ressonância, através de um pequeno transdutor conectado a um implante ou pilar.

**Palavras-Chave:** Osstell; Frequência de ressonância; Estabilidade primária

**Abstract:** The clinical measurement of implant stability and osseointegration is important to be able to assess success, and yet it is largely empirical and subjective in nature. Initial stability of an implant fixture at the time of placement is often assessed by judging the presence of any mobility and bone quality is ranked on a scale (0-4) according to the degree of bone density and drilling resistance experienced by the surgeon.

Following healing and bone formation at the implant-tissue interface, the degree of stability or osseointegration is often assessed by percussing an implant with a blunt instrument such as a mirror handle and trying to elicit any mobility by moving the fixture. Although these are widely practised clinical techniques, there is little evidence in the literature supporting these concepts. There is therefore a clearly perceived need for a quantitative method to measure implant stability. Such a measurement may enable the bone quality and primary implant stability to be assessed at the time of fixture placement, providing a baseline measurement and an indication of an appropriate healing period.

A non-invasive test method to measure implant stability has recently been described by Meredith et al. This technique called Osstell® measures the resonance frequency of a small transducer which may be attached to an implant fixture or abutment.

**Key-words:** Osstell; Resonance frequency analysis; Primary stability

(Duarte F, Ramos C. Osstell®: Frequência de Ressonância. Rev Port Estomatol Cir Maxilofac 2005;46:157-163)

\*Médico Dentista

Mestre em Cirurgia Oral e Maxilofacial pelo Eastman Dental Institute – Universidade de Londres

Estudante de Doutoramento – Universidade de Londres

Docente do Instituto Superior de Saúde do Alto Ave

\*\*Médica Dentista

Estudante de Mestrado em Oncologia Médica no Instituto de Ciências Biomédicas Abel Salazar / Instituto Português de Oncologia – Universidade do Porto

## INTRODUÇÃO

A estabilidade do implante no momento da sua colocação é considerada um factor essencial no prognóstico, podendo ser dividida em primária e secundária, segundo Sennerby e Ross<sup>(1)</sup>.

**Estabilidade primária:** pode ser considerada como a capacidade de um implante distribuir as forças oclusais aplicadas aos tecidos adjacentes, minimizando o stress na interface entre o implante e o osso envolvente. A estabilidade primária é determinada pela densidade e quantidade óssea, técnica cirúrgica e desenho do implante.

**Estabilidade secundária:** é conseguida após a reparação óssea e é consequência da estabilidade primária mais o ganho com a formação e remodelação da interface osso-implante.

A mobilidade na fase inicial de cicatrização pode levar à formação de tecido fibroso em vez de osso na região envolvente do implante<sup>(2)</sup>.

A micromovimentação dos implantes é um factor importante quando se considera a carga imediata. Shalak<sup>(2)</sup> ponderou que embora a magnitude da micromovimentação que impede a osteointegração não esteja bem estabelecida, calcula-se que se situe entre 10 a 20 µm. A magnitude de carga permissível num implante depende não só da direcção axial ou oblíqua da carga, como também da espessura e qualidade do osso envolvido.

### Estabilidade do implante e qualidade óssea

A estabilidade do implante é medida pela resistência ao desrosqueamento e depende da quantidade de osso compacto ao seu redor. Implantes instalados em osso medular apresentam aumento da formação óssea histomorfometricamente e aumentam o torque à remoção, ao longo do tempo<sup>(3)</sup>. Implantes colocados em osso cortical apresentam alto índice de torque de desrosqueamento e, ao longo do tempo, esse valor não aumenta. Experimentalmente, demonstrou-se que o torque necessário para remover um implante com ancoragem bicortical é, após períodos de seis a doze semanas, de duas a três vezes superior do que em fixações monocorticais, daí que seja recomendável, quando possível, ancoragem bicortical<sup>(4)</sup>.

### Técnicas para medição da estabilidade implantar

Para a maioria dos clínicos, a estabilidade dos implantes após o período de cicatrização é confirmada pelo teste manual, com a chave de hexágono interno para os pilares de conexão<sup>(5,6)</sup>. A ausência de dor e mobilidade sugerem um implante estável e osteointegrado. Existem, no entanto, outras formas de se comprovar a osteointegração dos implantes: Exames Radiográficos, Perioteste<sup>®</sup> e Frequência de Ressonância.

Os Exames Radiológicos podem comprovar a presença de radioluscência em torno dos implantes, contudo, implantes com imagem radiográfica sugestiva de favorável osteointegração podem apresentar mobilidade.

O Perioteste<sup>®</sup>, originalmente descrito por Schulte e Lucas<sup>(7)</sup>, foi utilizado por vários autores para medir a estabilidade dos implantes. Recentemente, Meredith e colaboradores<sup>(8)</sup>, concluíram que a sensibilidade do Perioteste<sup>®</sup> às variações clínicas limitam o instrumento como um meio de diagnóstico fiável para medir a estabilidade dos implantes.

A utilização da Frequência de Ressonância (FR) para medidas quantitativas da estabilidade da interface implante-tecido foi descrita por Meredith e colaboradores<sup>(9)</sup>. Neste estudo implantes de diferentes comprimentos foram instalados num bloco de alumínio e expostos com alturas diferentes (0-5mm). Um transdutor era aparafusado no topo do implante a um aparelho de análise de frequência e posteriormente era feita uma estimulação de frequência de 5 kHz a 15 kHz, com uma amplitude de 1 volt. Uma correlação evidente foi demonstrada entre os valores de FR e de altura dos implantes que ficavam acima do bloco, enquanto que o comprimento do implante não foi significativo. Os valores de FR podem aumentar ao longo do tempo, demonstrando sensibilidade a mudanças de densidade óssea.

Experimentalmente, demonstrou-se que implantes bem sucedidos mostram um aumento dos valores de FR com o tempo, enquanto implantes falhados demonstram decréscimos de FR, o que evidencia que a FR de um implante está relacionada à altura do implante não circundada por osso e à estabilidade da interface implante-tecido. Há também uma relação positiva entre valores de FR e o tempo.

Foi investigada a estabilidade de implantes em enxerto de maxila com FR e concluiu-se que implantes instalados em enxertos com técnica de dois tempos cirúrgicos têm uma estabilidade semelhante à obtida em osso normal<sup>(10)</sup>.

## Frequência de ressonância e alteração no nível do osso marginal

Além da espessura da interface implante-osso, a altura do implante que não está circundado pelo osso é o segundo factor determinante na FR. Quanto mais distante ficar o transdutor do nível ósseo, menor será o valor de FR. Segundo Friberg<sup>(5,6)</sup>, uma diminuição de aproximadamente 250 Hz (3 ISQ) representa 1 mm nessa distância até à crista óssea.

Friberg<sup>(5,6)</sup> também mostra que o uso de implantes de diferentes tipos e formas não representam diferenças significativas no nível ósseo marginal. Consequentemente, a presença ou ausência da junção implante-pilar não tem influência no nível ósseo marginal.

## Frequência de ressonância como meio de diagnóstico

A FR é um meio mais sensível, para se detectarem alterações na estabilidade do implante, do que os exames clínicos e radiológicos convencionais. É possível detectar a perda de estabilidade antes do surgimento dos sinais clínicos nomeadamente dor e mobilidade. Caso o problema seja detectado em tempo, providências como alívio da prótese ou mesmo recomendações para que o paciente evite usá-la, por um período de tempo, podem fazer com que a queda de valores de FR seja revertida<sup>(10-13)</sup>.

## Equipamento

O equipamento possui um ecrã LCD, a unidade opera a partir de uma fonte de energia recarregável, oferecendo cerca de 15 horas de uso contínuo entre carregamentos. A partir da conexão do transdutor ao implante, as medições são realizadas, sendo que os resultados poderão ser apresentados graficamente ou numericamente através do valor de ISQ - Implant Stability Quotient traduzido por Quociente de Estabilidade Implantar. O equipamento possui capacidade para armazenamento de trinta e duas medições antes de transferir esta informação para um computador (Figura 1).

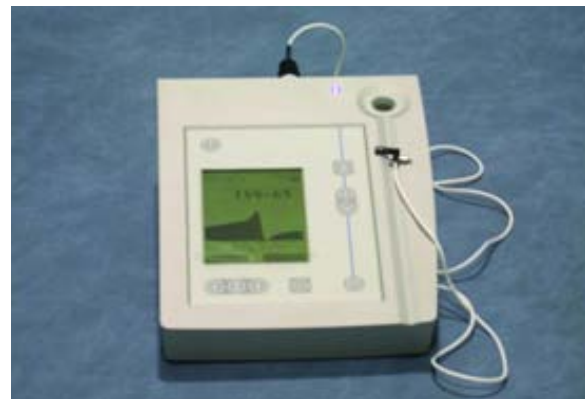

Figura 1 - Aparelho Osstell® com análise de frequência de ressonância

## Transdutor

Os transdutores são pequenos aparelhos electrónicos, que estão ligados por um parafuso a um implante ou pilar e conectados ao aparelho Osstell®. Existem transdutores compatíveis com quase todos os sistemas de implantes. O transdutor pode ser autoclavado e utilizado em qualquer passo do tratamento com implantes. A utilização do Osstell® é simples e rápida não causando qualquer tipo de desconforto nos pacientes. O teste é totalmente não invasivo e poderá ser repetido as vezes que forem necessárias (Figura 2).



Figura 2 - Transdutor com a respectiva chave para aperto ao implante ou pilar

## Administração de dados

O equipamento vem acompanhado por um CD de software e os dados poderão ser transferidos para um computador através da porta de infra-vermelhos, tam-

bém fornecida. O software armazena a informação numa base de dados própria (Figura 3).



Figura 3 - O sistema possui um software para armazenamento de dados

### Aplicação clínica

Um pequeno transdutor autoclavável é conectado ao implante ou pilar onde funciona como forquilha electrónica (Figura 2). A frequência de ressonância é medida e a resolução da técnica oferece excelente sensibilidade, a medição é apresentada no equipamento como o valor ISQ numérica e graficamente (Figura 1).

A estabilidade do implante é influenciada pelas características deste, altura óssea, qualidade óssea, ancoragem mono e bicortical e a rigidez da interface implante/osso<sup>(13)</sup>.

Em adição à estabilidade primária, a integração e formação ósseas poderão ser acedidas através do tempo. O osso relaxa após a compressão inicial durante a colocação do implante. Estes resultados, num pequeno decréscimo da compressão óssea poderão ser medidos nas primeiras horas após a colocação do implante. A compressão irá normalmente aumentar durante o período de cicatrização<sup>(10-12)</sup>.

A estabilidade secundária é caracterizada pelo aumento dos valores ISQ, este aumento durante o período de cicatrização será menor quando o contacto implante-osso é já elevado, por exemplo quando o osso é denso. Subsequentemente o ISQ irá aumentar mais em osso trabecular atendendo à deposição de mais osso durante o período de cicatrização<sup>(10-12)</sup>.

Através do tempo o ISQ irá variar com a altura do osso marginal, se existir um decréscimo na altura do osso, irá existir um correspondente decréscimo no valor de ISQ. O

Osstell® torna possível a distinção entre alterações na altura óssea e alterações em rigidez. Isto torna possível discernir qual dos dois parâmetros é mais importante clinicamente<sup>(2,9)</sup>.

Se o valor de ISQ cai dramaticamente durante as primeiras seis semanas de cicatrização, especialmente se começa a um baixo nível, é fortemente recomendado que não se realize carga sobre esse implante<sup>(2,9)</sup>. O valor ISQ de 60 é aquele a partir do qual se poderá considerar a possibilidade de realizar função imediata de forma segura.

## CASO CLÍNICO

### História Clínica

Paciente do sexo feminino, 28 anos de idade, raça caucasiana, portadora de uma prótese removível acrílica superior com 3 dentes. Recorreu aos nossos serviços com objectivo de reabilitação do espaço edêntulo correspondente ao dente 1.1 (Figura 5). A paciente relatou a perda do dente 1.1 por trauma, há aproximadamente 5 anos, apresentando um rebordo alveolar com espessura limitada e deficiência vertical. Após avaliação radiológica através de ortopantomografia (Figura 4) foi confirmada a deficiência óssea do rebordo alveolar em altura e, especialmente, em espessura. Não foi diagnosticado qualquer comprometimento sistémico por parte da paciente. A paciente estava descontente com o desconforto provocado pelo uso da prótese removível pretendendo uma reabilitação fixa que lhe pudesse fornecer uma função mastigatória correcta, estética favorável e fonética normal.

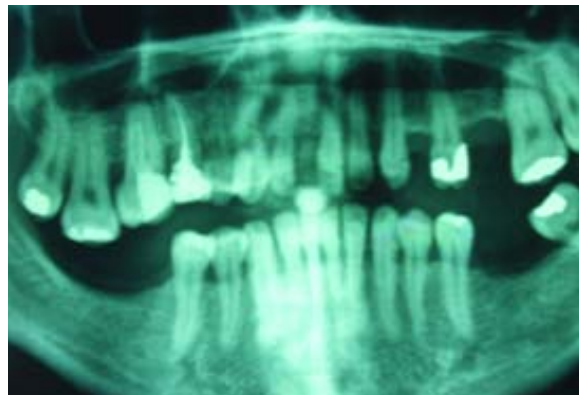


Figura 4 - Ortopantomografia inicial, paciente do sexo feminino com 25 anos



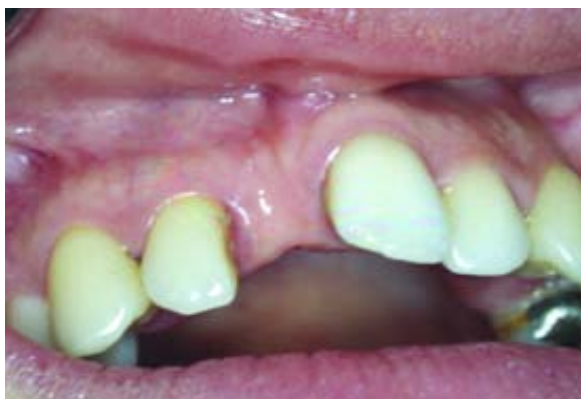

Figura 5 - Aspecto clínico da paciente com ausência do dente 1.1

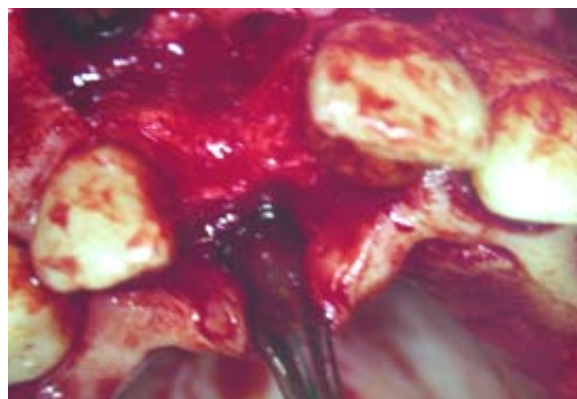


Figura 6 - Descolamento em espessura total e aspecto da crista alveolar

### Plano de Tratamento

Foi proposto à paciente a colocação de um implante dentário na região de 1.1, planeando-se a reconstrução do rebordo alveolar vestibular com enxerto ósseo utilizando Bio-Oss® e colocação de uma membrana Osseo-Quest® fixada com pinos reabsorvíveis Geistlich®. A utilização do Osstell® iria permitir avaliar a possibilidade de colocação imediata de uma coroa provisória sobre o implante em questão.

### Tratamento

Procedimento cirúrgico realizado sob efeito de anestésico local (lidocaína + adrenalina 1:100.000), incisão com duas descargas laterais, descolamento em espessura total para visualização da crista alveolar (Figura 6) e avaliação do defeito ósseo previamente diagnosticado. Foi utilizada uma guia cirúrgica para orientação no protocolo de colocação do implante (Figura 7) e colocação de um implante Brånemark Mk III RP 3.75x15mm (Figura 8). Efectuou-se um enxerto ósseo com Bio-Oss® e colocação de uma membrana OsseoQuest® fixada com pinos reabsorvíveis Geistlich® (Figura 9); procedendo-se posteriormente à sutura a seda com pontos simples.

Conectou-se o transdutor do Osstell® à cabeça do implante para medição da frequência de ressonância (Figura 10), tendo sido obtido um valor de ISQ de 66 (Figura 11) o que possibilita a colocação de uma coroa provisória no mesmo tempo cirúrgico (Figura 12), permitindo assim a realização de função imediata.

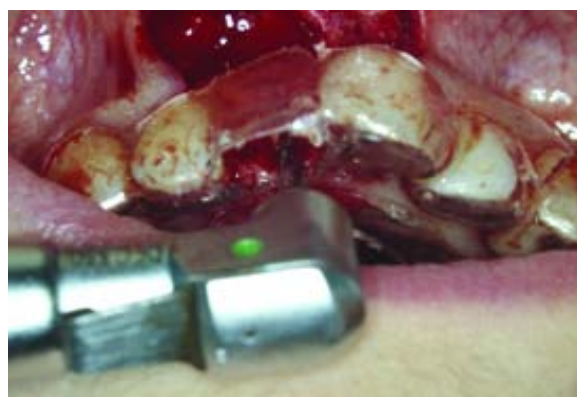

Figura 7 - Colocação da guia cirúrgica

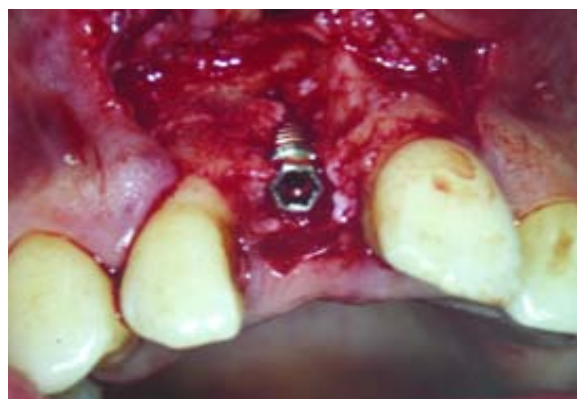

Figura 8 - Colocação de um implante Brånemark Mk III RP 3.75x15mm

Após um período de 6 meses procedeu-se à colocação da coroa cerâmica definitiva (Figura 13) e a nova medição do valor de ISQ, tendo sido agora obtido um valor de 75 (Figura 14). O controle radiológico 6 meses após a cirurgia de colocação do implante demonstra uma boa osteointegração (Figura 15), sem perda da altura óssea e dos contornos gengivais. O follow-up deste tipo de tratamento é permanente, de 6 em 6 meses, após conclusão do caso clínico.

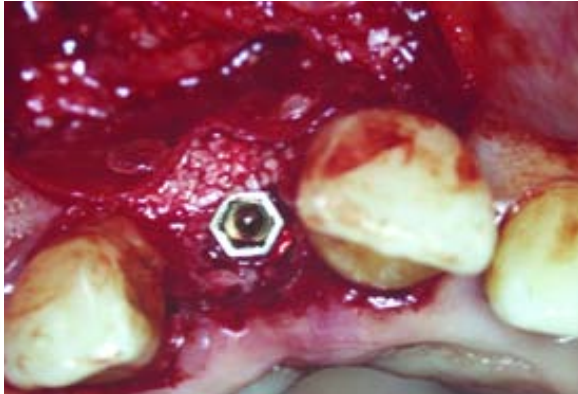


Figura 9 - Enxerto ósseo com Bio-Oss® e colocação de uma membrana OsseQuest® fixada com pinos reabsorvíveis Geistlich®

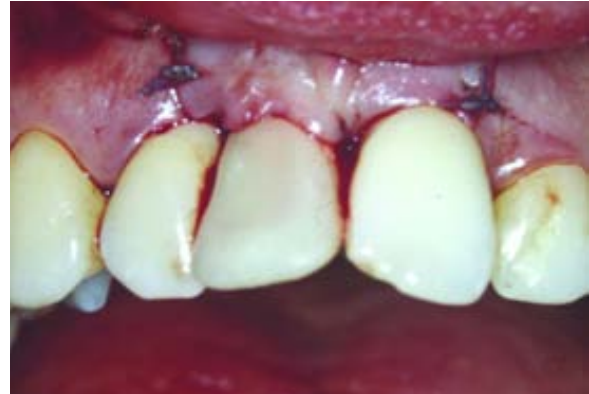

Figura 12 - Coroa provisória no mesmo tempo cirúrgico

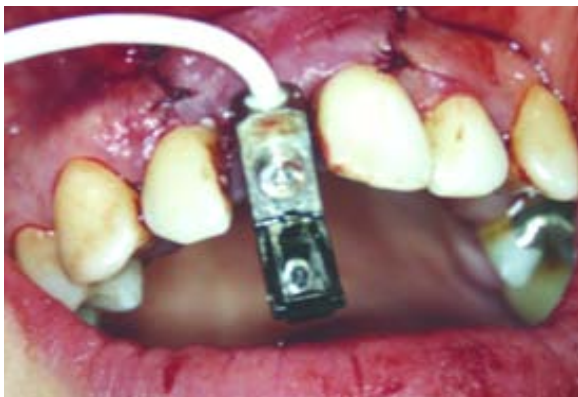

Figura 10 - Transdutor para medição da frequência de ressonância

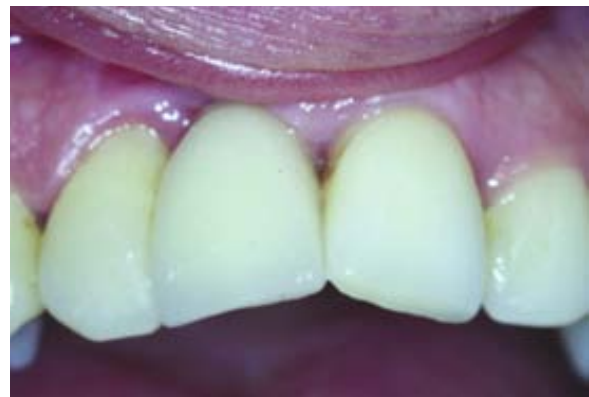

Figura 13 - Aspecto final da paciente 6 meses após a cirurgia



Figura 11 - Valor ISQ de 66, o que possibilita função imediata

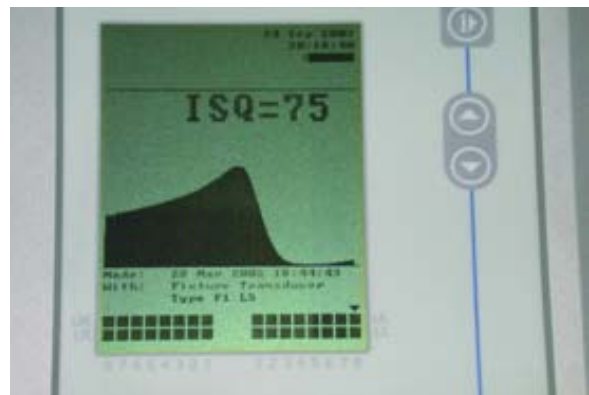

Figura 14 - Valor ISQ de 75, 6 meses após a cirurgia

## DISCUSSÃO

Segundo diversos autores<sup>(1,9-11,13)</sup> são várias as vantagens do tratamento utilizando o Osstell®.

O Osstell® mede a estabilidade do implante e a qualidade do osso aquando da colocação do mesmo. Isto poderá

indicar quando colocar o implante de forma segura em função com uma coroa ou ponte, tornando possível discernir quando a carga pode ser imediata ou deverá ser retardada.

O Osstell® torna possível a previsão de potenciais falhas e como tal permite que adequadas precauções sejam tomadas. Esta característica reduz claramente o

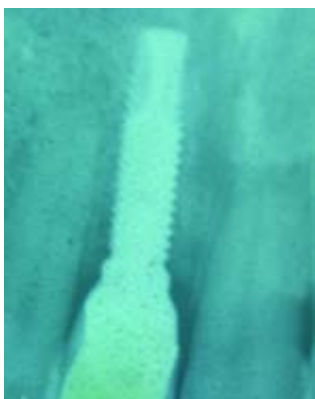


Figura 15 - Controlo radiológico 6 meses após a cirurgia

número de insucessos clínicos.

O Osstell® fornece medição quantitativa que poderá ser armazenada na ficha individual do paciente, adquirindo relevo em termos de follow-up e/ou para objectivos médico-legais; tornando-se um importante

componente no tratamento baseado em evidência científica e com garantia de qualidade.

## CONCLUSÕES

A qualidade óssea é o factor mais importante para o prognóstico dos implantes osteointegrados.

O tempo de cicatrização aumentado, assim como a prótese confeccionada correctamente são factores que podem, juntamente com uma boa técnica cirúrgica, proporcionar prognósticos semelhantes aos conseguidos em osso de qualidade normal.

O Osstell® trata-se de um método não invasivo de extrema utilidade na medição da estabilidade primária do implante, permitindo assim de forma científica, proceder-se à função imediata.

## BIBLIOGRAFIA

- 1 - Sennerby L, Ross J: Surgical determinants of clinical success of osseointegrated oral implants: A review of literature. *Int J Prosthodont* 1998;11:408-420.
- 2 - Skalak R, Zhao Y: Interaction of force-fitting and surface roughness of implants. *Clin Implant Dent Relat Res* 2002; 2:219-224.
- 3 - Sennerby L, Thomsen P, Ericson LE: A morphometric and biomechanic comparison of titanium implants inserted in rabbit cortical and cancellous bone. *Int J Oral Maxillofac implants* 1992;7:62-71.
- 4 - Ivanoff CJ, sennerby L, Lekholm U: Influence of mono and bicortical anchorage on the integration titanium implants. A study in the rabbit tibia. *Int J Oral Maxillofac Surg* 1996;25:229-235.
- 5 - Friberg B, Sennerby L, Gröndahl K, Bergström C, Back T, Lekholm V: On cutting torque measurements during implants installation: A 3-year prospective study. *Clin Implants Dent Rel Res* 1999;1:75-83.
- 6 - Friberg B, Sennerby L, Linden B, Gröndahl K, Lekholm V: Stability measurements of one-stage Brånemark implants during healing in mandibles. A clinical resonance frequency analysis study. *Int J Oral Maxillofac Surg* 1999;28:266-272.
- 7 - Schulte W, Lukas D: Periotest to monitor osseointegration and to check the occlusion in oral implantology. *J Oral Implantol* 1993;19:23-32
- 8 - Meredith N, Friberg B, Sennerby L, Aparicio C: Relationship between contact time measurements and PTV values when using the Periotest to measure implant stability. *Int J Prosthodont* 1998;11:269-275.
- 9 - Meredith N, Alleyne D, Cawley P: Quantitative determination of the stability of the implant-tissue interface using resonance frequency analysis. *Clin Oral Implants Res* 1996;7:261-267.
- 10 - Meredith N, Book K, Friberg B, Jenit J, Sennerby L: Resonance frequency measurements of implant stability in vivo. A cross-sections and longitudinal study of resonance frequency measurements on implants in edentulous and partially dentate maxilla. *Clin Oral Implants Res* 1997;8:226-233.
- 11 - Ericsson I, Nilser K: Carga funcional precoz con implantes Brånemark. *Int J Periodontics Restorative Dent* 2002;22:9-19.
- 12 - Meredith N, Shagaldi F, Alleyne D, Sennerby L, Cawly P: The application of resonance frequency measurements to study the stability of titanium implants during healing in the rabbit tibia. *Clin Oral Implants Res* 1997;8:234-243.
- 13 - Sennerby L, Meredith N: Diagnostic de la stabilité d'un implant par l'analyse de sa fréquence de résonance. *Implant* 1999;5:93-100.