

Pulpotomia de Dentes Decíduos com Mineral Trióxido Agregado. Caso Clínico.

Ana Coelho*, João Pedro Canta**, Paula Marques***

Resumo: O Agregado de Trióxido Mineral (MTA) é um material composto por partículas de óxidos minerais, que foi introduzido recentemente na Medicina Dentária. O caso clínico apresentado exemplifica o uso do MTA no tratamento pulpar de dentes decíduos vitais (pulpotomia) e tem por objectivo discutir as vantagens e limitações do uso do MTA neste tratamento específico de Odontopediatria.

Palavras-Chave: Mineral Trióxido Agregado; Pulpotomia; Dentes decíduos

Abstract: The Mineral Trioxide Aggregate (MTA) is a material composed by mineral oxide particles, that was recently introduced in dentistry. The presented clinical case exemplify the use of MTA in primary molars pulp therapy (pulpotomy) and discusses the advantages and limitations of its clinical use in this type of therapy.

Key-words: Mineral Trioxide Aggregate; Pulpotomy; Primary teeth

(Coelho A, Canta JP, Marques P. Pulpotomia de Dentes Decíduos com Mineral Trióxido Agregado. Caso Clínico. Rev Port Estomatol Cir Maxilofac 2005;46:101-106)

*Médica Dentista. Mestrado em Odontopediatria pela Faculdade de Odontologia da Universidade de Barcelona. Assistente da disciplina de Odontopediatria da Faculdade de Medicina Dentária da Universidade de Lisboa.

**Médico Dentista. Pós-graduação em Implantologia e Reabilitação Oral pela Faculdade de Medicina Dentária da Universidade de Nova York; E.U.A.

***Médica Dentista. Mestrado e especialidade em Odontopediatria pela Faculdade de Medicina Dentária da Universidade de Minnesota; E.U.A.

Doutoramento em Odontopediatria pela Faculdade de Medicina Dentária da Universidade de Lisboa. Regente da disciplina de Odontopediatria da Faculdade de Medicina Dentária da Universidade de Lisboa.

INTRODUÇÃO

O Mineral Trióxido Agregado (MTA) apresenta-se sob a forma de um pó cinzento que se mistura com água esterilizada na proporção 3:1. Este pó é constituído por partículas hidrofílicas de silicato tricálcico, aluminato tricálcico, óxido tricálcico, óxido de silicato, óxido de bismuto, entre outros óxidos minerais e iões de cálcio e fósforo. A hidratação do pó de MTA origina um gel coloidal, que solidifica em 3 horas.

O MTA foi descrito pela primeira vez na literatura de medicina dentária por Lee, em 1993⁽¹⁾. O uso clínico em humanos foi aprovado em 1998 pela "U.S. Food and Drug Administration" (FDA).

Segundo Torabinejad⁽²⁾, o MTA reúne muitas propriedades com interesse para a sua aplicação na Medicina Dentária: (1) pH alcalino, com valores na ordem dos 12,5, o que lhe confere propriedades anti-bacterianas, (2) elevada biocompatibilidade, (3) grande resistência compressiva, que aumenta com o tempo e chega a valores finais de 79 Mpa, (4) tempo de presa longo, (5) excelente selagem marginal e baixa contracção, (6) possibilidade de ser colocado em meio húmido, (7) propriedades indutoras da libertação de citocinas e da produção de interleucinas. O MTA induz ainda uma resposta celular que leva à proliferação de células ósseas e de células B e T, exercendo um estímulo para o metabolismo ósseo e cementogénese^(3,4).

São várias as aplicações clínicas do MTA na Medicina Dentária, mas é sobretudo nas especialidades de

Endodontia e Periodontologia que este novo material tem sido aplicado; por exemplo, em obturações retrógadas, tratamento de reabsorções radiculares e na reparação de perfurações radiculares ou da furca⁽¹⁾.

Na especialidade de Odontopediatria, o MTA pode ser usado em dentes permanentes (protecções pulpares directas e apexificação de dentes jovens) e na pulpotomia de dentes decíduos vitais⁽⁵⁾.

A pulpotomia consiste na amputação da polpa coronal, mantendo a vitalidade e funcionalidade da polpa radicular. A pulpotomia com formocresol foi introduzida por Buckley, em 1904⁽⁶⁾, sendo considerada a técnica clássica de pulpotomia em dentes decíduos. Apesar de universal, esta técnica tem sido recentemente alvo de alguma polémica e contestação, devido ao risco de toxicidade e mutagenicidade do formaldeído⁽⁷⁻⁹⁾. Para ultrapassar esta limitação, foram propostas variações da técnica convencional de pulpotomia com formocresol, nomeadamente uma redução no tempo de aplicação e na concentração usada. Actualmente, apesar do formocresol ainda ser usado em vários países, a tendência é para encontrar materiais alternativos, como o sulfato férrico ou o MTA.

CASO CLÍNICO

O caso clínico descrito refere-se ao paciente T.C., 9 anos de idade, sexo masculino e sem patologia sistémica. O motivo da consulta foi o tratamento de cáries e não houve referência a qualquer sintomatologia dolorosa prévia causada por estas lesões.

Ao exame clínico, constatou-se a presença de dentição mista correspondente à idade da criança e foram diagnosticadas algumas lesões de cárie em molares decíduos e permanentes. O exame radiográfico permitiu diagnosticar a presença de agenesia dos segundos pré-molares inferiores (Fig. 1). A figura 2 representa uma imagem radiográfica mais pormenorizada da lesão de cárie do segundo molar decíduo inferior direito, onde é evidente a proximidade pulpar e a eventual necessidade de um tratamento pulpar. Procedeu-se ao tratamento deste dente, que obedeceu ao seguinte protocolo clínico:

1ª CONSULTA

1. Anestesia local e isolamento do campo operatório (Fig. 3)
2. Remoção da cárie, o que originou uma exposição operatória do corno pulpar mesial

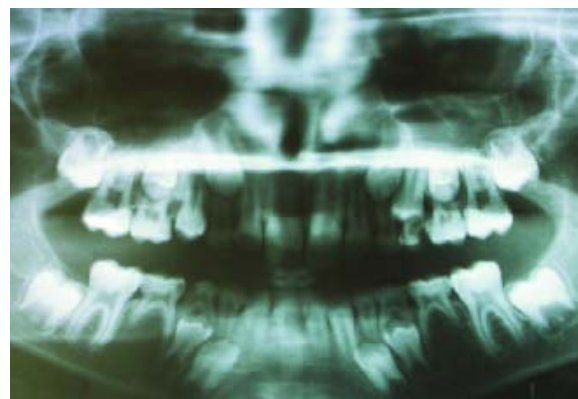


Figura 1 - Ortopantomografia, onde se pode observar a existência de cáries múltiplas e agenesia dos segundos pré-molares inferiores

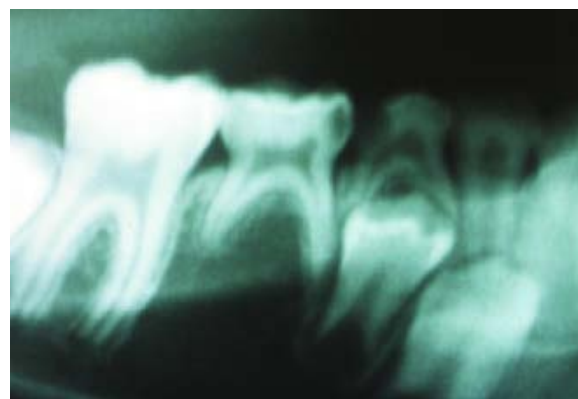


Figura 2 - Aspecto radiográfico da lesão de cárie do segundo molar inferior direito, com profundidade próxima do corno pulpar mesial

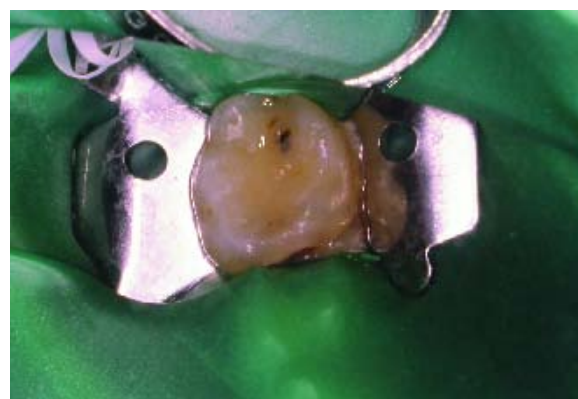


Figura 3 - Isolamento do segundo molar inferior direito

3. Acesso à totalidade da câmara pulpar e amputação da polpa coronal com escavador e broca redonda de contra-ângulo
4. Exposição da entrada dos canais radiculares. A cor vermelho-vivo da polpa, a ausência de hiperémia pulpar e a posterior facilidade na obtenção de hemostasia

foram parâmetros clínicos que confirmaram o diagnóstico inicial de envolvimento pulpar reversível e limitado à porção coronal (Fig. 4).

5. Desinfecção e hemostasia com bola de algodão embebida em hipoclorito de sódio a 1% (Fig. 5).
6. Secagem da câmara pulpar com bola de algodão seca
7. Hidratação e espatulação do pó de MTA (ProRoot™) (Figs. 6 e 7).

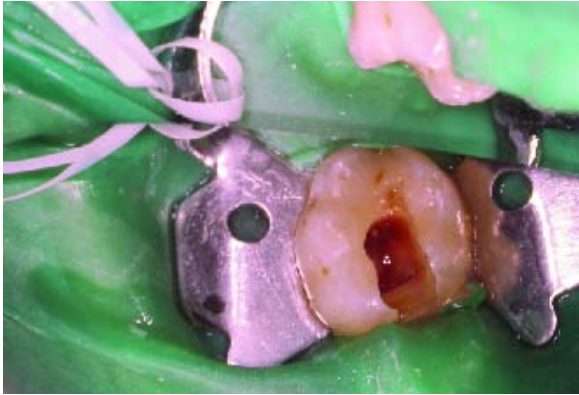

Figura 4 - Remoção da polpa coronal e exposição da entrada dos canais radiculares

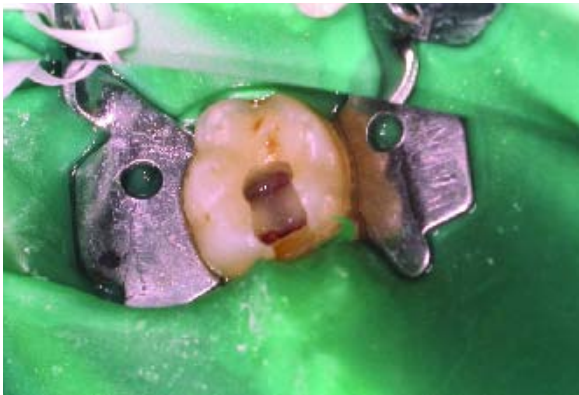

Figura 5 - Hemostasia da polpa radicular

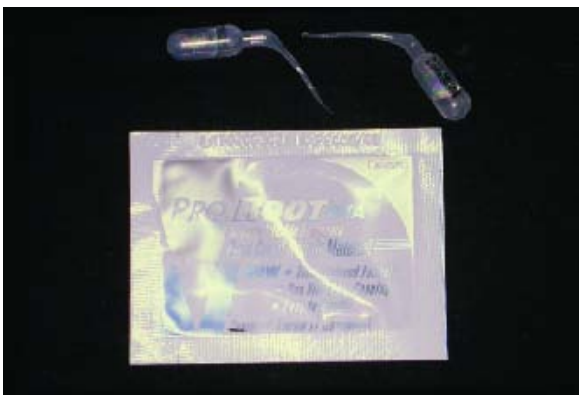

Figura 6 - Forma de apresentação do pó de MTA (ProRoot™)



Figura 7 - Hidratação e espatulação do MTA

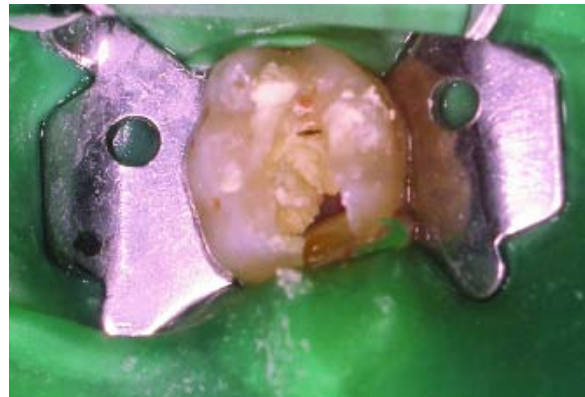

Figura 8 - Colocação do MTA na entrada dos canais radiculares

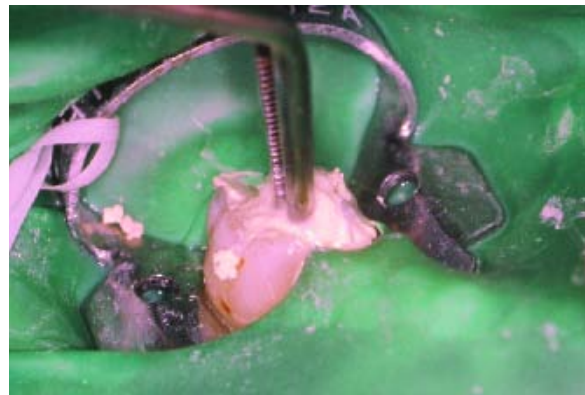

Figura 9 - Pressão suave do MTA com bola de algodão

8. Colocação do MTA em contacto directo com a entrada dos canais radiculares; pressão suave com bola de algodão humedecida em água destilada (Figs. 8 e 9).
9. O MTA necessita de alguma humidade durante o seu tempo de presa (várias horas), por isso o passo se-

guinte consistiu em deixar uma bola de algodão humedecida na câmara pulpar e encerrar provisoriamente o dente com cimento de óxido de zinco-eugenol (IRM®) (Fig. 10).

10. Controlo radiográfico, através da execução de uma radiografia periapical (Fig. 11).

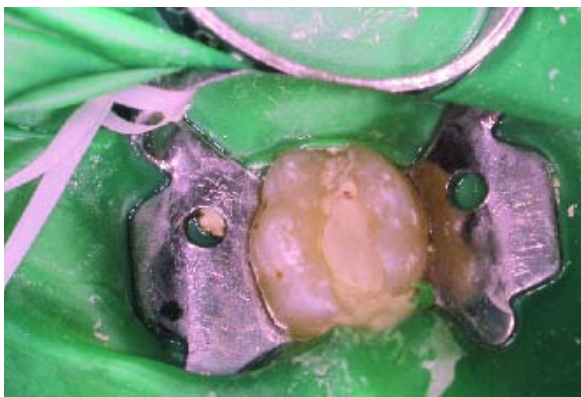


Figura 10 - Colocação de uma bola de algodão humedecida sobre o MTA

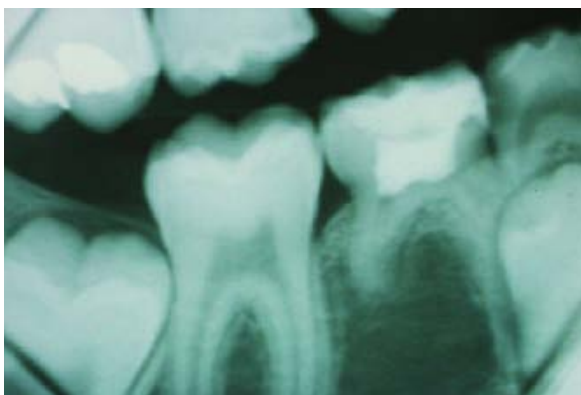


Figura 11 - Radiografia apical de controlo do tratamento

DISCUSSÃO E CONCLUSÕES

Após uma semana, a criança voltou à consulta para completar o tratamento do segundo molar inferior direito. O protocolo clínico seguido foi:

2ª CONSULTA

1. Remoção da restauração provisória de modo a retirar o algodão deixado na câmara pulpar. As figuras 12 e 13 ilustram bem a pigmentação da estrutura dentária cau-

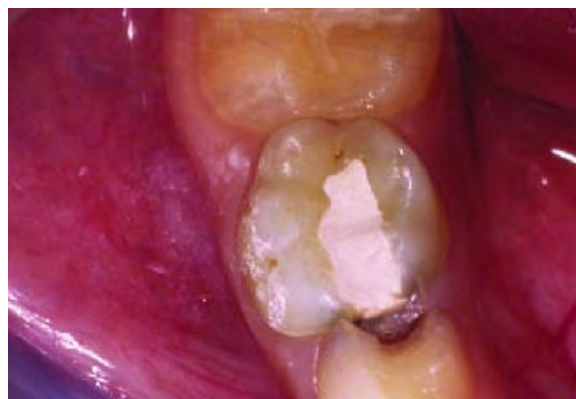

Figura 12 - Pigmentação da estrutura dentária causada pelo MTA

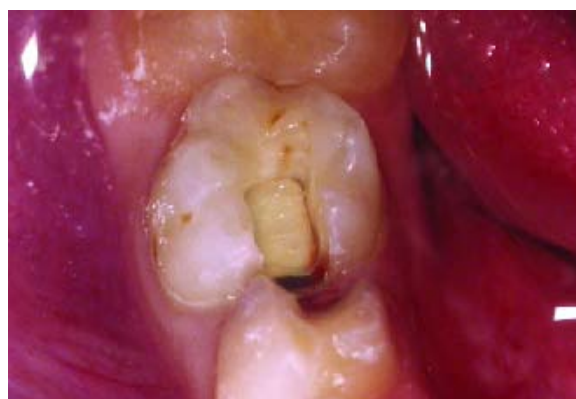

Figura 13 - Aspecto clínico do MTA após uma semana

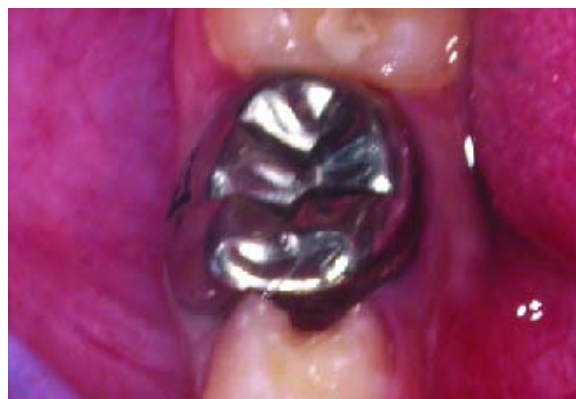

Figura 14 - Restauração final com coroa de aço inoxidável

sada pelo MTA, o que em casos de tratamento de dentes anteriores constitui uma desvantagem.

2. Nova restauração com cimento de óxido de zinco eugenol (IRM®), de modo a preencher a cavidade e realização do talhe do dente para a colocação de uma coroa de aço inoxidável (Fig.14).

3. Execução de uma radiografia final de controlo (Fig.15).

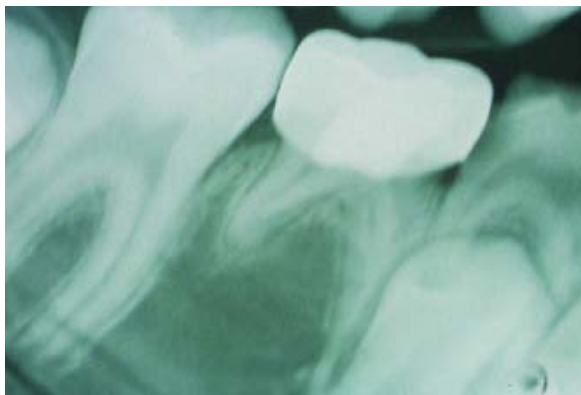


Figura 15 - Aspecto radiográfico após a conclusão do tratamento

O sucesso da pulpotomia deve ser avaliado periodicamente segundo parâmetros clínicos (ausência de fístula, edema, dor, ou mobilidade não fisiológica) e radiográficos (ausência de reabsorção radicular interna, lesões ósseas periapicais ou na região da furca). É importante que o padrão e tempo de esfoliação natural do dente não seja alterado e finalmente que o dente sucessor não apresente áreas de hipoplasia. Muitos destes parâmetros foram usados no estudo clínico realizado em 2001 por Eidelman *et al*⁽¹⁰⁾, no qual se verificou uma similaridade no sucesso clínico e radiográfico da pulpotomia com formocresol vs. MTA.

Independentemente do material usado para a realização de uma pulpotomia, existe o risco de uma resposta inflamatória pulpar devido ao contacto directo com a base de óxido de zinco-eugenol⁽¹¹⁾, o que por si só poderá

comprometer o sucesso da pulpotomia. Neste sentido, o MTA oferece uma importante vantagem sobre o formocresol e o sulfato férrico ao constituir uma sólida barreira de separação entre a entrada dos canais radiculares e a base de óxido de zinco eugenol. Seria interessante confirmar, através de estudos clínicos longitudinais, se o uso do MTA levaria a uma menor incidência de alterações inflamatórias pulpares em dentes decíduos com pulpotomia e verificar a incidência de lesões de hipoplasia nos dentes sucessores.


A partir do caso clínico apresentado, poderão ser apontadas as seguintes limitações na realização da pulpotomia de molares decíduos com MTA: elevado custo (para além das saquetas individuais serem mal doseadas pelo fabricante, o que gera um significativo desperdício de material), a manipulação do MTA é mais difícil e este apresenta baixa resistência inicial ao deslocamento. Por outro lado, se forem criteriosamente seguidas as instruções do fabricante tornam-se necessárias duas consultas para efectuar o tratamento, uma para a pulpotomia e outra para finalizar a restauração definitiva do dente, o que é uma clara desvantagem no tratamento de crianças.

O presente caso clínico possibilita igualmente discutir as vantagens do uso do MTA na terapia pulpar de molares decíduos: elevada biocompatibilidade, ausência de toxicidade e mutagenicidade (excelente alternativa ao formocresol), óptima selagem da entrada dos canais e provavelmente menor incidência de alterações inflamatórias pulpares.

O MTA apresenta resultados prometedores na terapia pulpar, inclusivamente em dentes decíduos, mas relativamente à pulpotomia de molares decíduos são necessários estudos clínicos com períodos mais longos de controlo.

BIBLIOGRAFIA

1. Lee SJ, Monsef M, Torabinejad M. Sealing ability of a mineral trioxide aggregate for repair of lateral root perforations. J Endod 1993;19:541-544.
2. Torabinejad M, et al. Physical and chemical properties of a new root-end filling material. J Endod 1995;21(7):349-353.
3. Koh ET, Torabinejad M, et al. Cellular response to Mineral Trioxide Aggregate. J Endod 1998;24(8):543-547.
4. Pérez AL, Spears R, et al. Osteoblasts and MG-63 osteosarcoma cells behave differently when in contact with ProRootTM MTA and White MTA. Int Endod J 2003;36:564-570.
5. Schmitt D, Lee J, Bogen G. Multifaceted use of ProRootTM MTA root canal repair material. Pediatr Dent 2001;23:326-330.
6. Buckley JP. The chemistry of pulp decomposition, with a rational treatment for this condition and its sequelae. Am Dent J 1904;3:764.

- 
7. Fuks A. Pulp Therapy for the primary and young permanent dentitions. *Dent Clin North Am* 2000;44(3):571-597.
 8. Lewis B. Formaldehyde in dentistry: a review for the millennium. *J Clin Pediatr Dent* 1998;22(2):167-177.
 9. Sun HW, Feigal RJ, Messer HH. Cytotoxicity of glutaraldehyde and formaldehyde in relation to time of exposure and concentration. *Pediatr Dent* 1990;12:303-307.
 10. Eidelman E, et al. Mineral trioxide aggregate vs. Formocresol in pulpotomized primary molars: a preliminary report. *Pediatr Dent* 2001;23:15-18.
 11. Watts A, Paterson RC. Pulpal response to a zinc oxide-eugenol cement. *Int Endod J* 1987;20:82-86.